# Sabit Protezler

dr. öğr. üyesi **ongun çelikkol**

@dentroam

dusprotez@hotmail.com

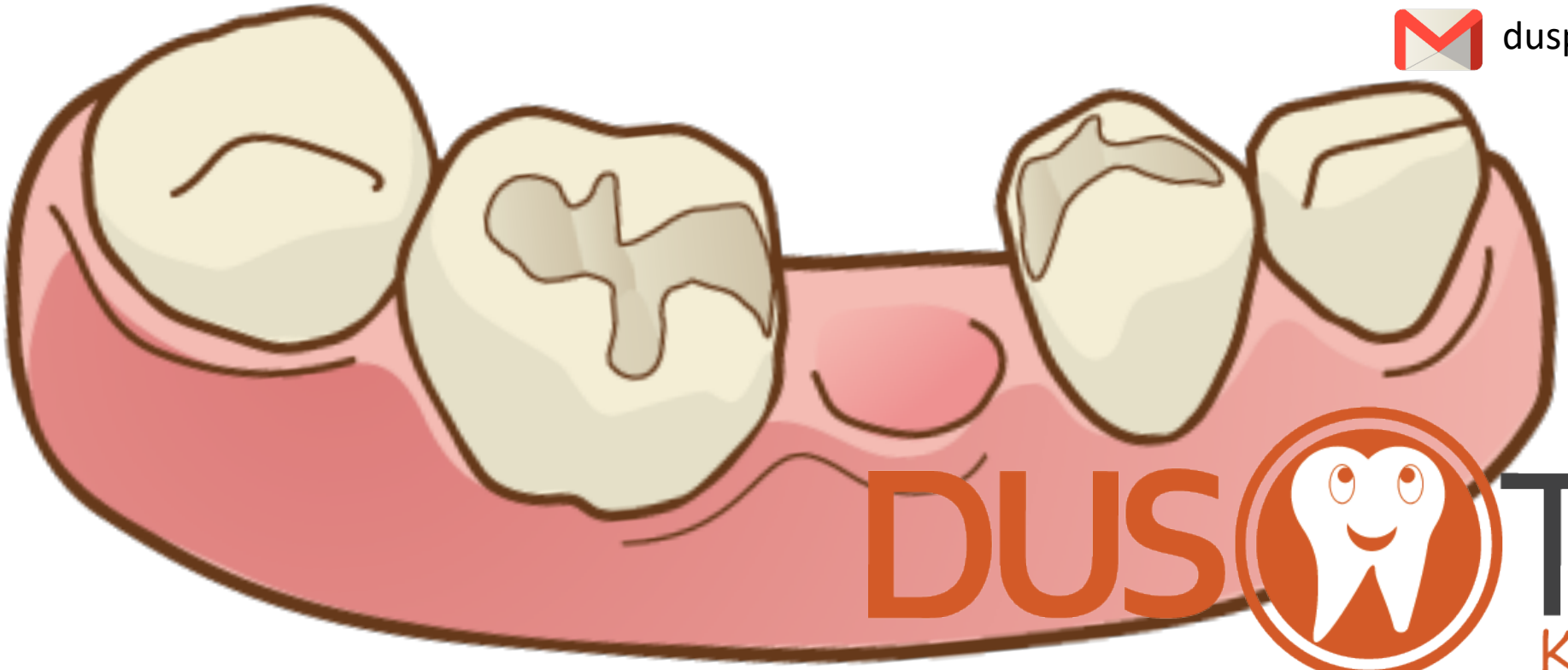

DUS TIME

Kazandırır...

- Kaybedilmiş organ veya dokuların yapay bir materyalle, **şekil** ve **fonksiyon** olarak yerine konulması

dentroam

# Protezler

## Hareketli Protezler

### Hareketli Bölümlü P.

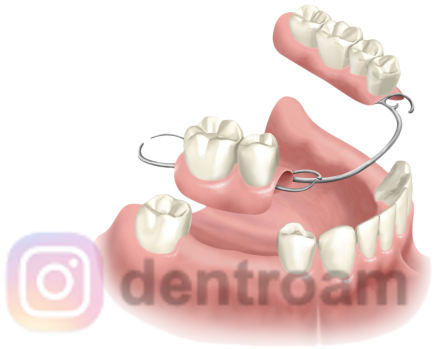


### Tam P.

## Sabit Protezler

### Sabit Bölümlü P.

### Kron, Inlay, Onlay vb.

# Amaç

- Kaybedilen **çiğneme (fonksiyon), konuşma (fonasyon)** ve **estetik görünüm**ü geri getirmek!

- **TME**

dentroam

dr çelikkol

# Hasta Değerlendirme

dentroam

# Genel Muayene ve Anamnez

- Bulaşıcı hastalıklar sorgulanmalı
- **Alerji** (Lokal anest. ve Antibiyotik!!!) – Restorasyon Materyali (Nikel, Akrilik)
- KVS
- HT (Sistolik 160 mmHg, Diastolik 95 mmHg)
- Epinefrin*** (kan basıncını arttırır, Taşikardi)
- Kalp kapakçığı protezi, Bakteriyel endokardit – Romatizmal ateş geçirmiş hastalar >>> **Kons+Profilaksi**
- Epilepsi **kontrendike değil** ancak dikkat et!
- **Diabet** >>> kontrol altında olmalı

dentroam

# Genel Muayene ve Anamnez

- Estetik beklentiler ne?
- Bunların ne kadarını karşılayabilirim?

dentroam

# Ağız İçi Muayene

- Ağız hijyeni
- Genel periodontal durum
- Enfeksiyon
- Dişeti cebi
- Mobilite
- Oklüzyon, erken temaslar
- Dişsiz sahaların uzunluğu
- Çürükler, eski restorasyonlar

dentroam

# Radyografik İnceleme

- Çürük
- Periodontal lezyonlar
- Eski endodontik tedaviler
- Alveol kemiği seviyesi
- Dayanak dişlere ait kron / kök oranı
- Dayanak diş köklerinin uzunluğu, biçimi ve yönü
- Periodontal membrandaki genişleme(oklüzal erken temas veya travma nedeni araştırılır)
- Kortikal kemik tabakası ve kemiğin trabeküler yapısı
- Dişsiz alanlardaki gömülü kökler ve diğer patolojik unsurlar

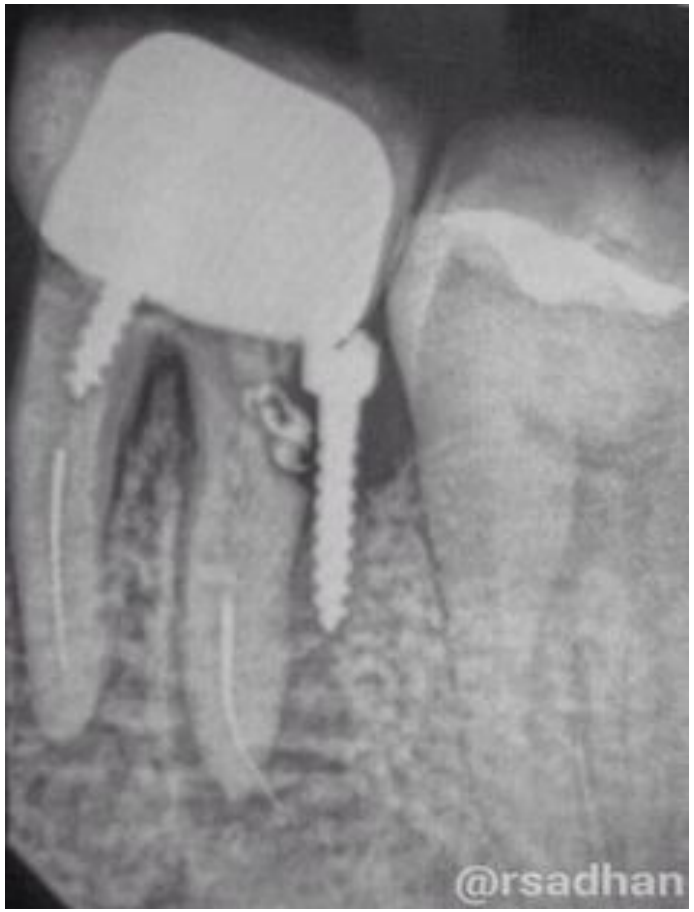


dentroam

# Sabit Protez Endikasyonları

## Genel Endikasyonlar

- Psikolojik
- Sistemik Faktörler
- Ortodontik Nedenler
- Periodontal Nedenler
- Konuşma
- Fonksiyon ve Stabilite

## Lokal Endikasyonlar

- Destek dişlerin restorasyon gerektirmesi durumunda
- Dişsizlik bölgesinde uygun yerleştirme için yer darlığı varsa
- Komşu diş formları değiştirilerek yer sağlama gerekliliğinde
- Destek diş morfolojisi değişiklik gerektiriyorsa
- Hareketli bölümlü protezlerin yapımında protezin giriş yolu için uygun açılanma göstermeyen dişlerin varlığında

dentroam

# Sabit Protez Kontrendikasyonları

## Genel Kontrendikasyonlar

- Uyumsuz hasta
- Hastanın yaşı (çok erken veya çok geç)
- Lokal anestezi kontrendikasyonları
- Yüksek çürük insidansı
- Periodontal sebepler

## Lokal Kontrendikasyonlar

- Destek dişlerin prognozu
- Destek diş yapısı (kron/kök oranı vs)
- Dişsiz sahaların uzunluğu
- Kret formu (rezeksiyon sahası vs)
- Dişlerin uygunsuz rotasyonu
- Protez bakım zorluğu

dentroam

# Kron/Köprü Restorasyonlar

dr çelikkol

# Restorasyonun tasarımını ve materyalinin seçimini etkileyen faktörler

- Diş dokularındaki yıkım,
- Estetik beklentiler
- Plak kontrolü
- Maliyet

dentroam

# Kron/Tek Diş Restorasyonlar

- Kaybedilmiş veya uygun olmayan diş dokusunun, morfolojisi ve bozukluğunun düzeltilmesi için **yerine konulacak materyal kadar kaldırılarak hazırlanan** dişin kron kısmını kaplayan restorasyon

## Tam Kron

Tüm yüzeylerini kaplıyorsa

## Parsiyel Kron

Kronun bir bölümünü kaplıyorsa

dentroam

# Tam Kron

- Max retansiyon
- Metal destekli/Tam seramik
- Full metal kronlar >> Kısa kron boyu, bruksizm vb durumlarda endike

dentroam

# Parsiyel (Bölümlü) Kron

- Kron dokusunun yarısı veya daha fazlasının bulunduğu durumlarda
- Kısa köprülerde ayak olabilir (zayıf retansiyon)
- Anteriorda ¾
- Premolarda 4/5
- Molarlarda 7/8

- Lamine veneer kronlar

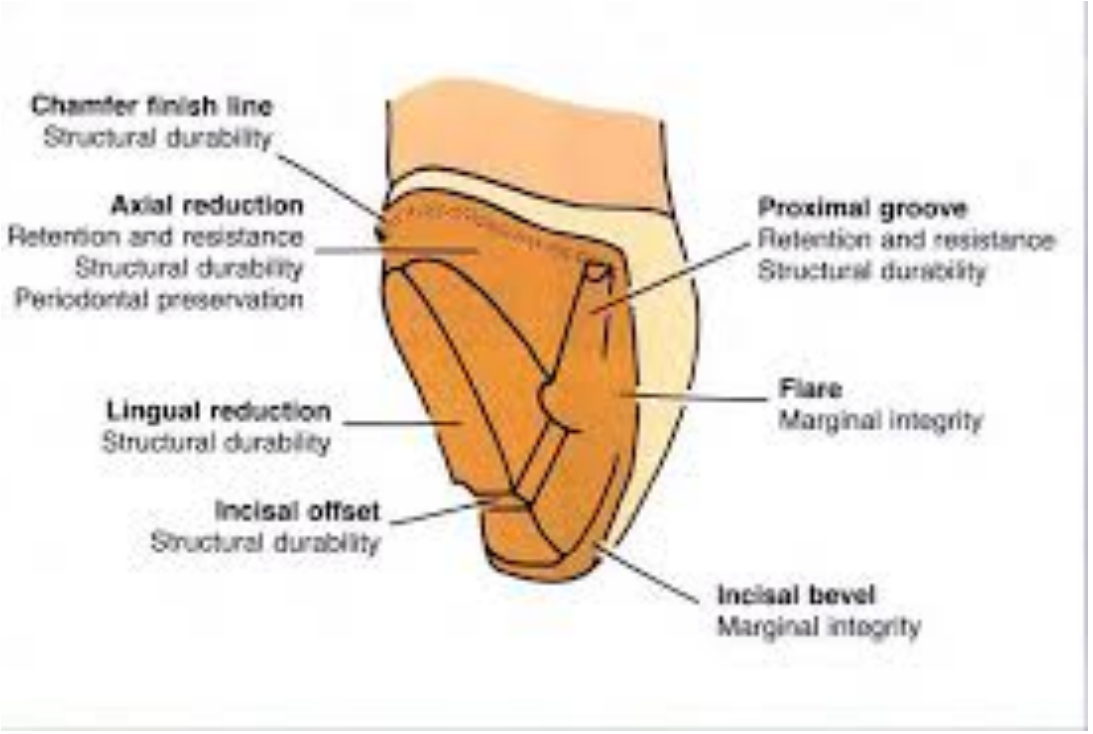


dentroam

# Parsiyel (Bölümlü) Kron

## İnley

- Küçük ya da orta büyüklükteki lezyonlar, bu restorasyon tipiyle restore edilebilirler. Metal veya seramik olabilir

## Onley

Vestibül ve lingual yüzeyleri sağlam olan küçük ve büyük azılardaki orta büyüklükteki lezyonların restorasyonunda kullanılır.

dentroam

# Parsiyel (Bölümlü) Kron

## Onley

- Tüberküller üstünde konumlandığı için, kron dışı restorasyon olarak da kabul edilebilir.

- Sabit protezlere ayak olabilecek dirence sahip değildir

dentroam

dr şeli kkol

# Köprü Protezleri (Sabit Bölümlü Restorasyonlar)

- Bir dişin eksilmesi durumunda, bulunduğu arkın yapısal bütünlüğü bozulur
- Dişsiz boşluğun yanındaki ve/veya karşısındaki dişler, eksilen diş boşluğuna doğru hareket eder**(genellikle devrilme)**
- Bazı durumlarda, oklüzyon düzlemini tekrar oluşturabilmek için **KT+kron** restorasyon gerekebilir

dentroam

# Köprü Protezleri (Sabit Bölümlü Restorasyonlar)

- Genellikle boşluğun distalinde DİŞ YOK veya çok uzun ara dişsiz boşluk varsa

- Dişsiz bölgedeki doku kaybı FAZLA ise

**HAREKETLİ PROTEZLER TERCİH EDİLEBİLİR**

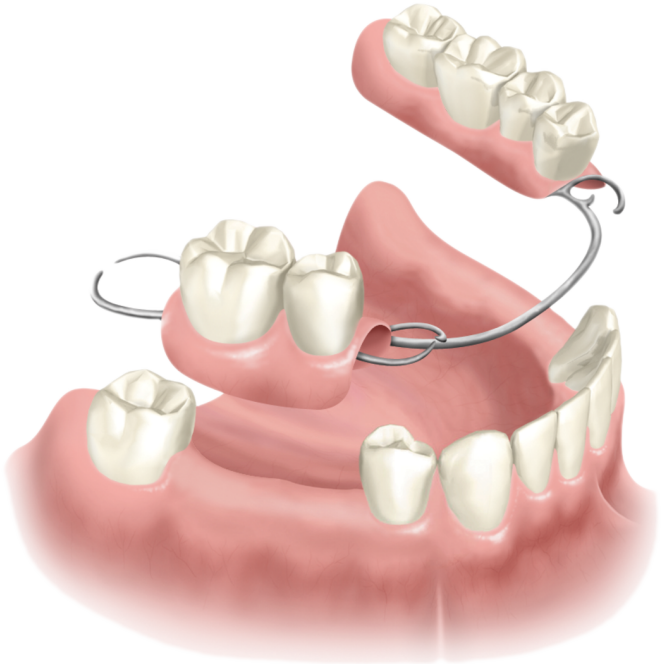

dentroam

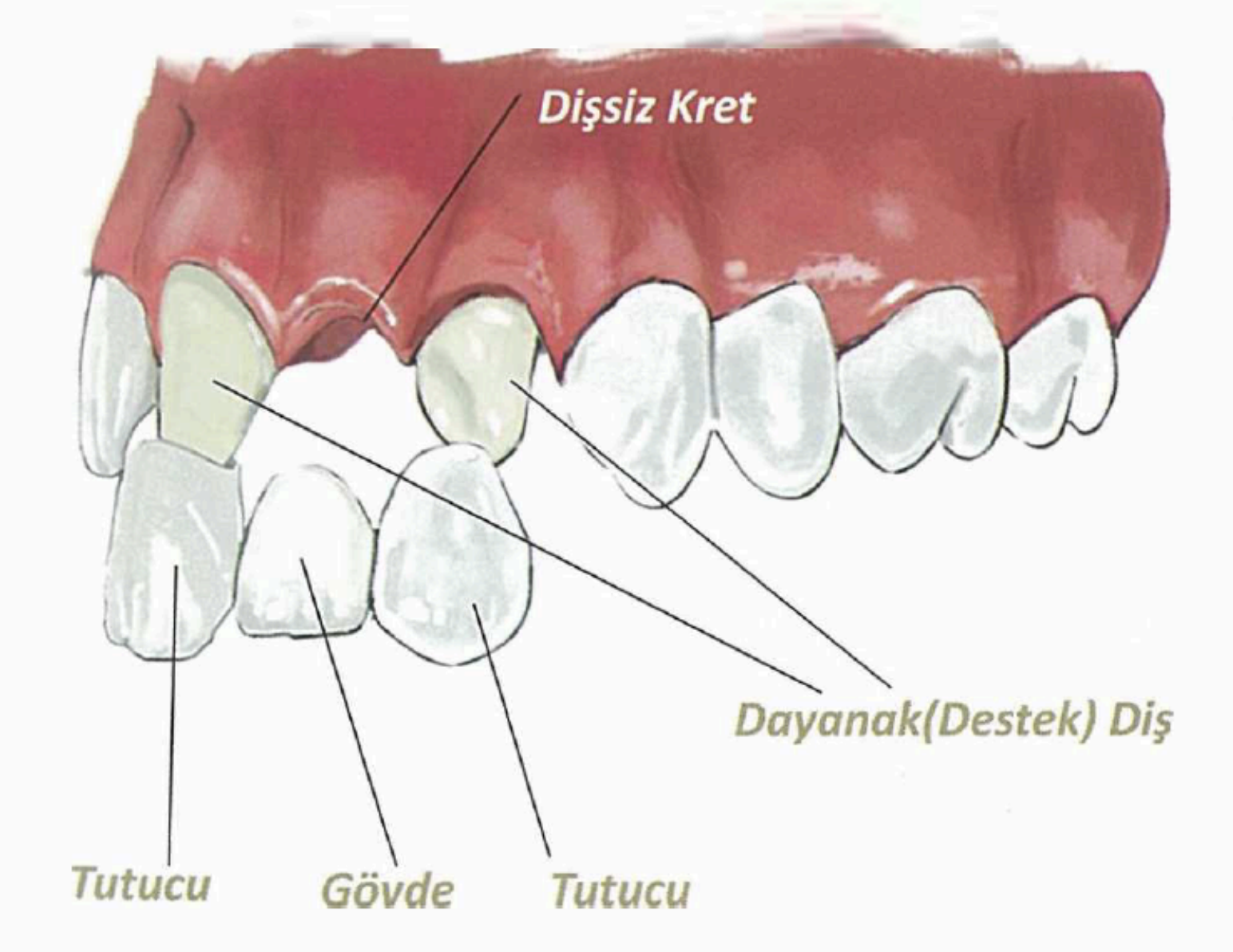


dentroam

# Sabit Bölümlü Protezler İçin Destek Seçimi

- Mümkünse vital
- Asemptomatik
- Apeksi kapalı
- KT’ li ise başarılı bir KT
- Kron yapısında kayıp varsa >>>  post-kor, pin
- İleride KT gerekebilecek dolgulu dişler köprü ayağı olmadan önce KT
- Dayanak dişin çevre dokuları sağlıklı, enflamasyonsuz
- Mobilite YOK

dentroam

# Diş Preparasyon Prensipleri

dentroam

# Diş Preparasyon Prensipleri

- **Diş yapısının korunması**
- **Tutuculuk ve direncin sağlanması (Retansiyon ve Rezistans)**
- **Yapısal dayanıklılık**
- **Kenar uyumu**
- **Periodonsiyumun korunması**

dentroam

dr çelikkol

# 1. Diş Yapısının Korunması

- **Aşırı ve kontrolsüz preparasyondan kaçınmak**

dentroam

# 1. Diş Yapısının Korunması

- Uygun endikasyonlarda, tam kronlar yerine daha az diş dokusu kaybına sebep olan lamine veneerler, inleyler, onleyler tercih edilebilir

dentroam

# 2.Tutuculuk ve Direncin Sağlanması

- **Tutuculuk(Retansiyon):** Giriş yolu boyunca

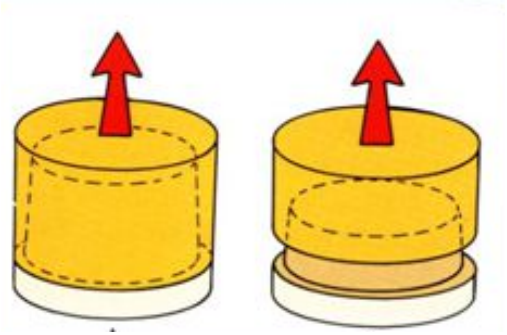

- **Direnç (Rezistans):** Apikal ve oblik kuvvetlere karşı

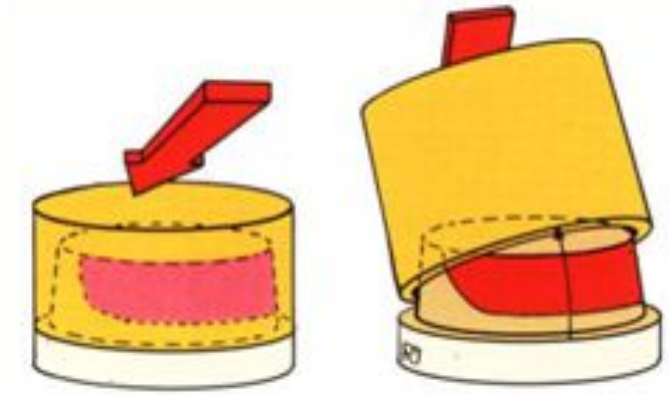

- Oklüzal kuvvetlere karşı hareketleri

dentroam

# 2.Tutuculuk ve Direncin Sağlanması

- Aksiyel duvarların paralelliği ⬆ Tutuculuk ⬆

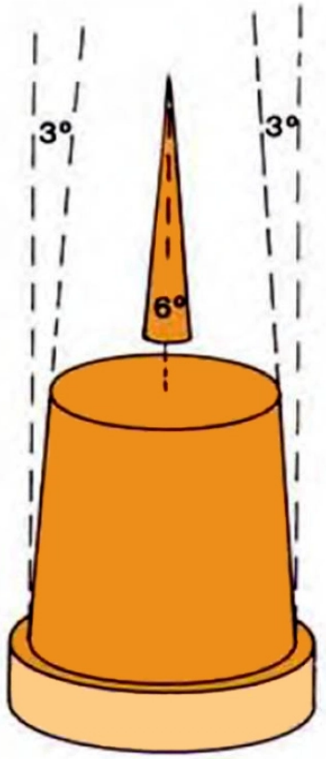


dentroam

dr
ş
e
l
i
k
k
o
l

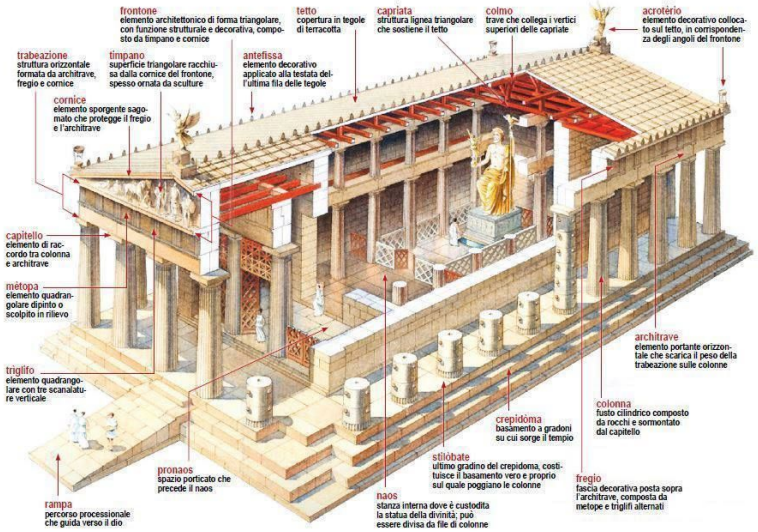
frontone
elemento architettonico di forma triangolare, con funzione strutturale e decorativa, composto da timpano e cornice
tetto
copertura in tegole di terracotta
capriata
struttura lignea triangolare che sostiene il tetto
colmo
trave che collega i vertici superiori delle capriate
acrotèrio
elemento decorativo collocato sul tetto, in corrispondenza degli angoli del frontone
trabeazione
struttura orizzontale formata da architrave, fregio e cornice
timpano
superficie triangolare racchiusa dalla cornice del frontone, spesso ornata da sculture
antefissa
elemento decorativo applicato alla testata dell'ultima fila delle tegole
cornice
elemento sporgente sagomato che protegge il fregio e l'architrave
capitello
elemento di raccordo tra colonna e architrave
métopa
elemento quadrangolare dipinto o scolpito in rilievo
architrave
elemento portante orizzontale che scarica il peso della trabeazione sulle colonne
triglifo
elemento quadrangolare con tre scanalature verticale
colonna
fusto cilindrico composto da rocchi e sormontato dal capitello
crepidòma
basamento a gradoni su cui sorge il tempio
stilòbate
ultimo gradino del crepidoma, costituisce il basamento vero e proprio sul quale poggiano le colonne
pronaos
spazio porticato che precede il naos
fregio
fascia decorativa posta sopra l'architrave, composta da metope e triglifi alternati
rampa
percorso processionale che guida verso il dio
naos
stanza interna dove è custodita la statua della divinità; può essere divisa da file di colonne

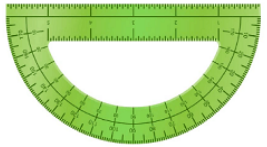

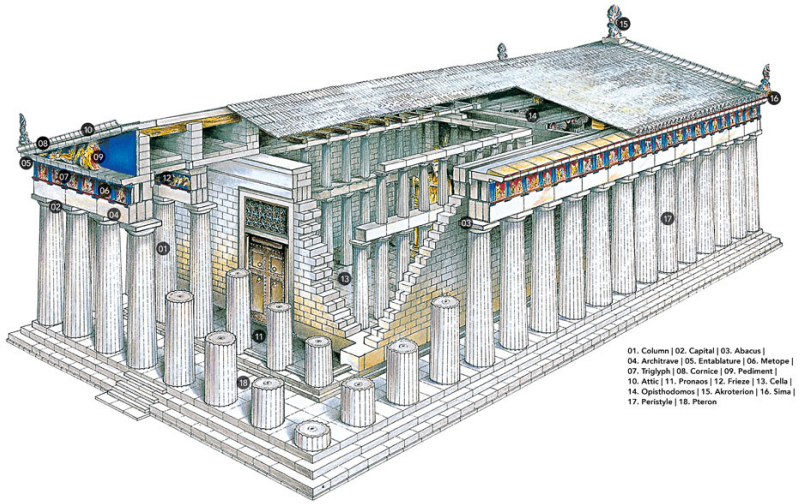
01. Column | 02. Capital | 03. Abacus |
04. Architrave | 05. Entablature | 06. Metope |
07. Triglyph | 08. Cornice | 09. Pediment |
10. Attic | 11. Pronaos | 12. Frieze | 13. Cella |
14. Opisthodomos | 15. Akroterion | 16. Sima |
17. Peristyle | 18. Pteron

dentroam

# 2.Tutuculuk ve Direncin Sağlanması

- İdeal taper: 3+3= 6
- **Ön dişlerde** 10 derece, posterior bölgede **22 dereceye**
- **Tek giriş yolu >>> Max. tutuculuk**
- Paralel vertikal oluklar tutuculuğu

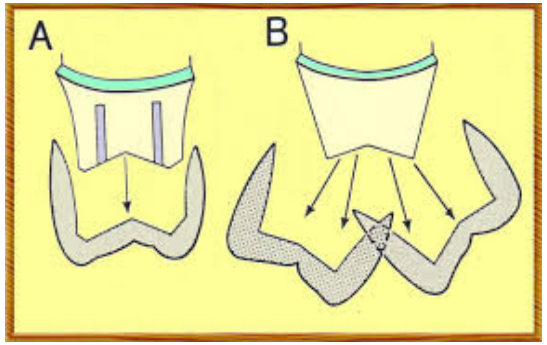


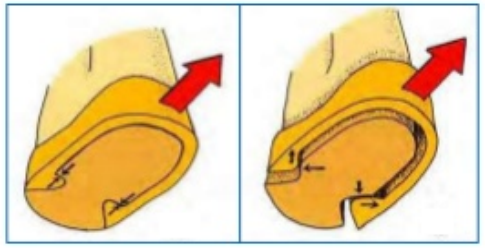

- Aksiyel duvarlara yerleştirilen oluklar, dönme ve bükme kuvvetlerine karşı

dentroam

# 2.Tutuculuk ve Direncin Sağlanması

- Proksimal kutuların vestibul ve lingual duvarları, pulpaya bakan duvarla oblik açılar oluşturuyorsa dönmeye karşı direnç

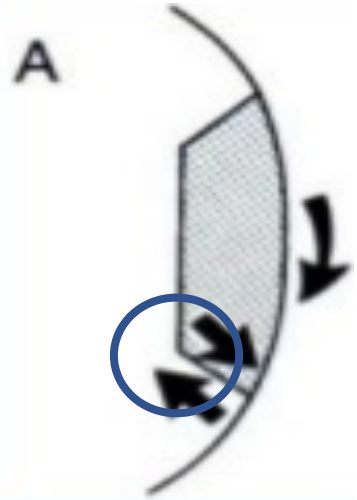


- Vestibul ve lingual duvarlar pulpaya bakan duvarla yaklaşık 90 derecelik açıyla buluşuyorsa, dönme kuvvetlerine karşı




dentroam

# 2.Tutuculuk ve Direncin Sağlanması

- **Kron boyu** ⬆ **Tutuculuk + Direnç** ⬆

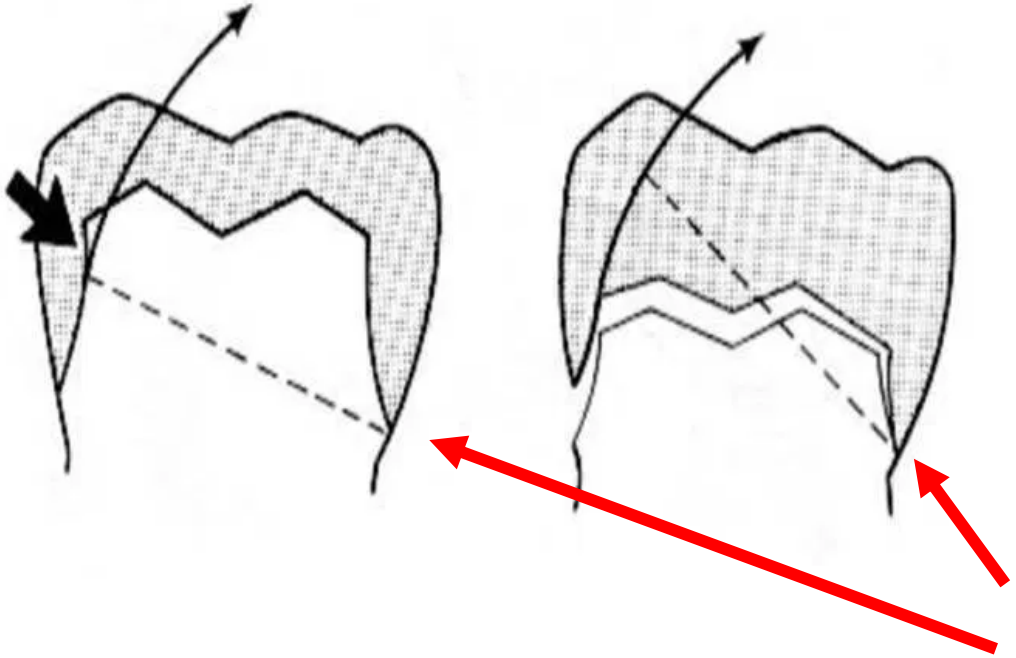

**Dönme Noktası**

**minimum preparasyon yüksekliği: 3 mm**

dentroam

drşelikkol

# 2.Tutuculuk ve Direncin Sağlanması

- Preparasyon çapı arttıkça yer değiştirme kavsi büyür ve yan duvar kronun yerinden çıkmasına **direnç gösteremez**.

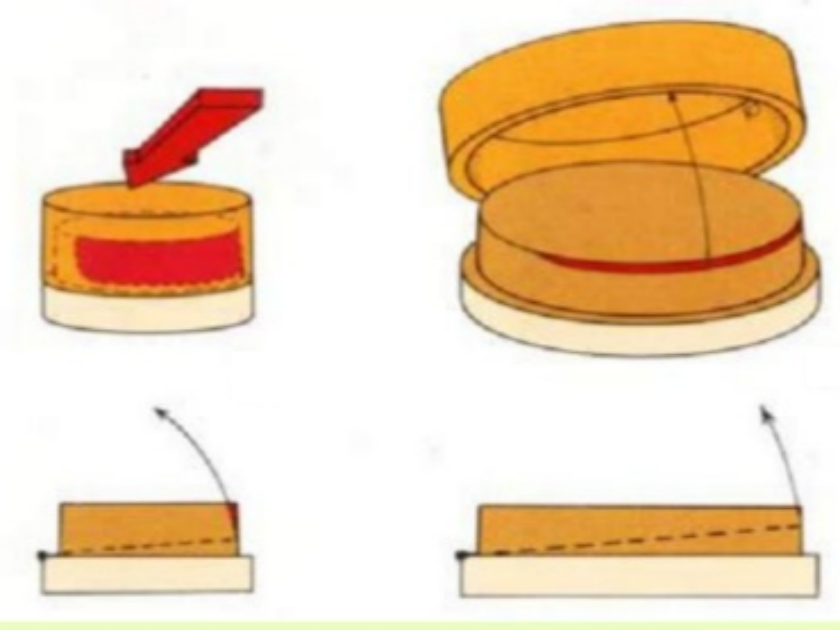

dentroam

# 2.Tutuculuk ve Direncin Sağlanması

- Büyük ancak kısa duvarlı diş >> direnci arttırmak için >>> **aksiyel duvarlara oluk**

Rotasyon yarıçapı ↓ Yer değiştirmeye karşı direnç ↑

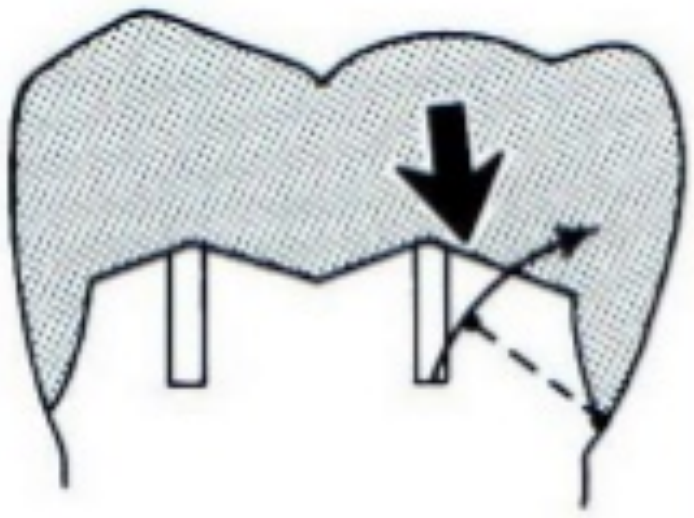

dentroam

# 2.Tutuculuk ve Direncin Sağlanması

**Ek retansiyon yöntemleri**

- Retansiyon için oluk ve kutular hazırlamak
- Rezin siman
- Cerrahi olarak kron boyunun uzatılması
- Pinlerin kullanılması

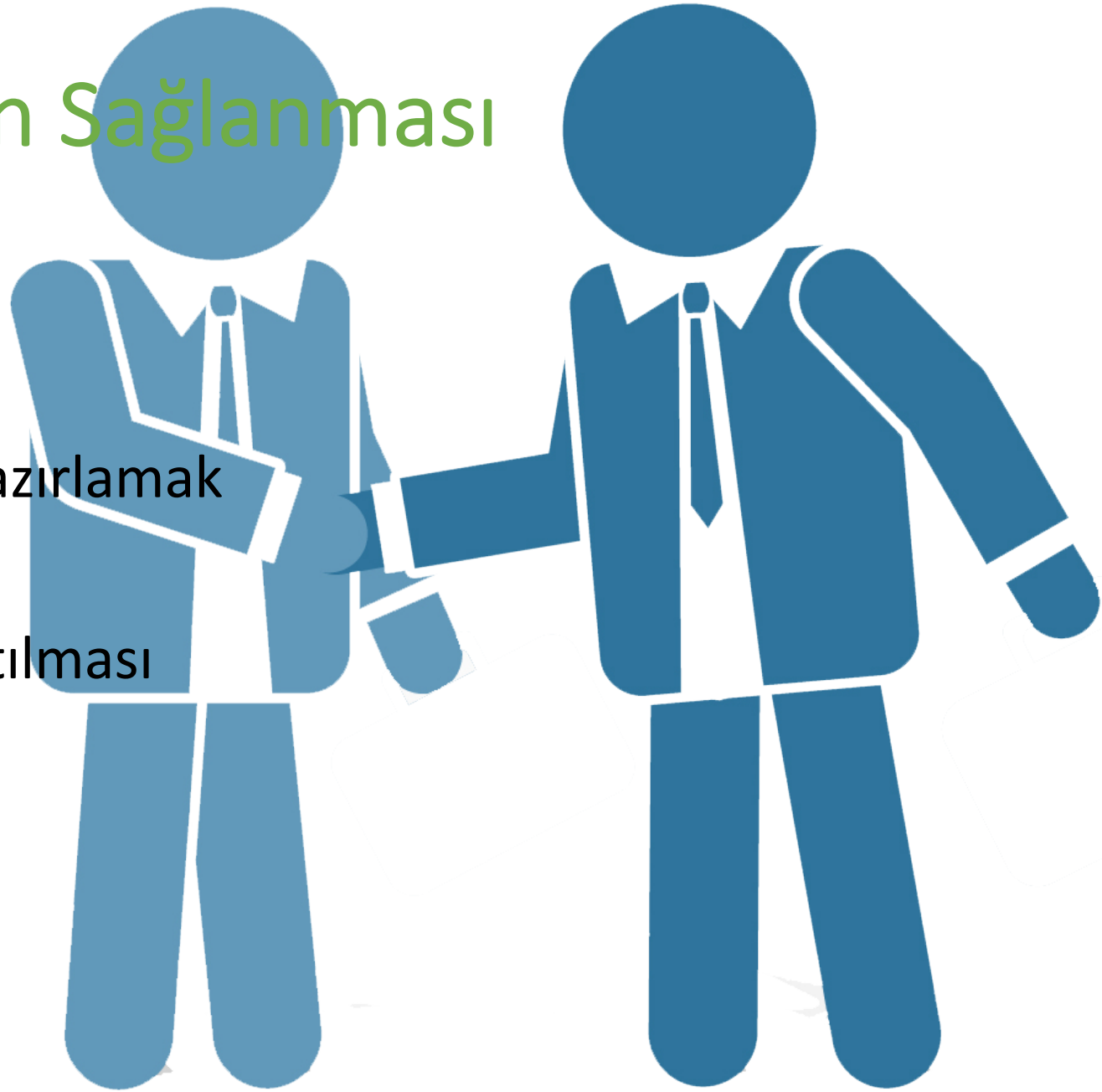

dentroam

# 2.Tutuculuk ve Direncin Sağlanması

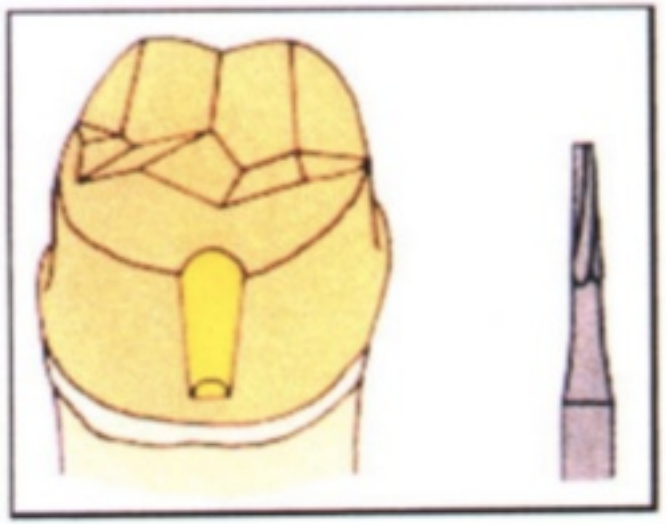

**Oluk**

- Konik frezler ile bir veya daha fazla aksiyal duvarda hazırlanabilir.
- Sağlam diş dokusu üzerinde
- Çevresel diş dokusu üzerinde kırılmalara sebep olmamalı
- Oluk tabanı, bitiş çizgisinin 0,5 mm uzağında
- Giriş yolunu engellememeli (giriş yoluna paralel)

dentroam

# 2.Tutuculuk ve Direncin Sağlanması

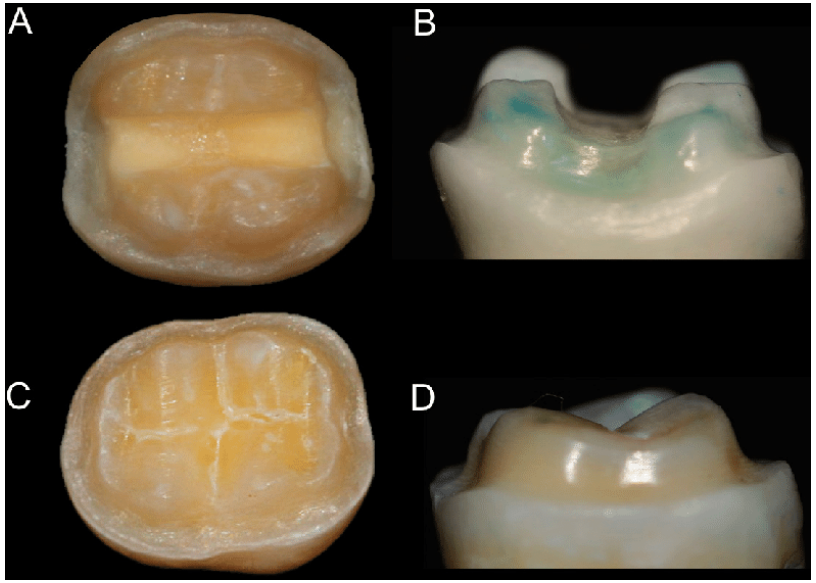


**Kutu (box)**

- Oluklara benzer, direnç ve tutuculuğu arttırır
- Daha az konzervatif
- Aksiyal duvarların yanında, oklüzal yüzeye de yerleştirilebilir

dentroam

# 2.Tutuculuk ve Direncin Sağlanması

**Rezin Siman**

- Gerilim kuvvetlerine karşı dayanıklılığı daha fazla
- Bonding ajanlar ile birlikte kullanıldığında daha dayanıklı

dentroam

drşelikkol

# 2.Tutuculuk ve Direncin Sağlanması

**Kron Boyu Uzatma**

- Klinik kron boyu, gingivektomi, flep operasyonları veya elektrocerrahi yöntemleri ile uzatılabilir
- Diş preparasyonundan önce planlanmalı

dentroam

# 2.Tutuculuk ve Direncin Sağlanması

**Pinler**

- Çok nadir
- Kalın bir diş hacmi olduğunda düşünülebilir
- Oklüzal yüzeye yerleştirilir

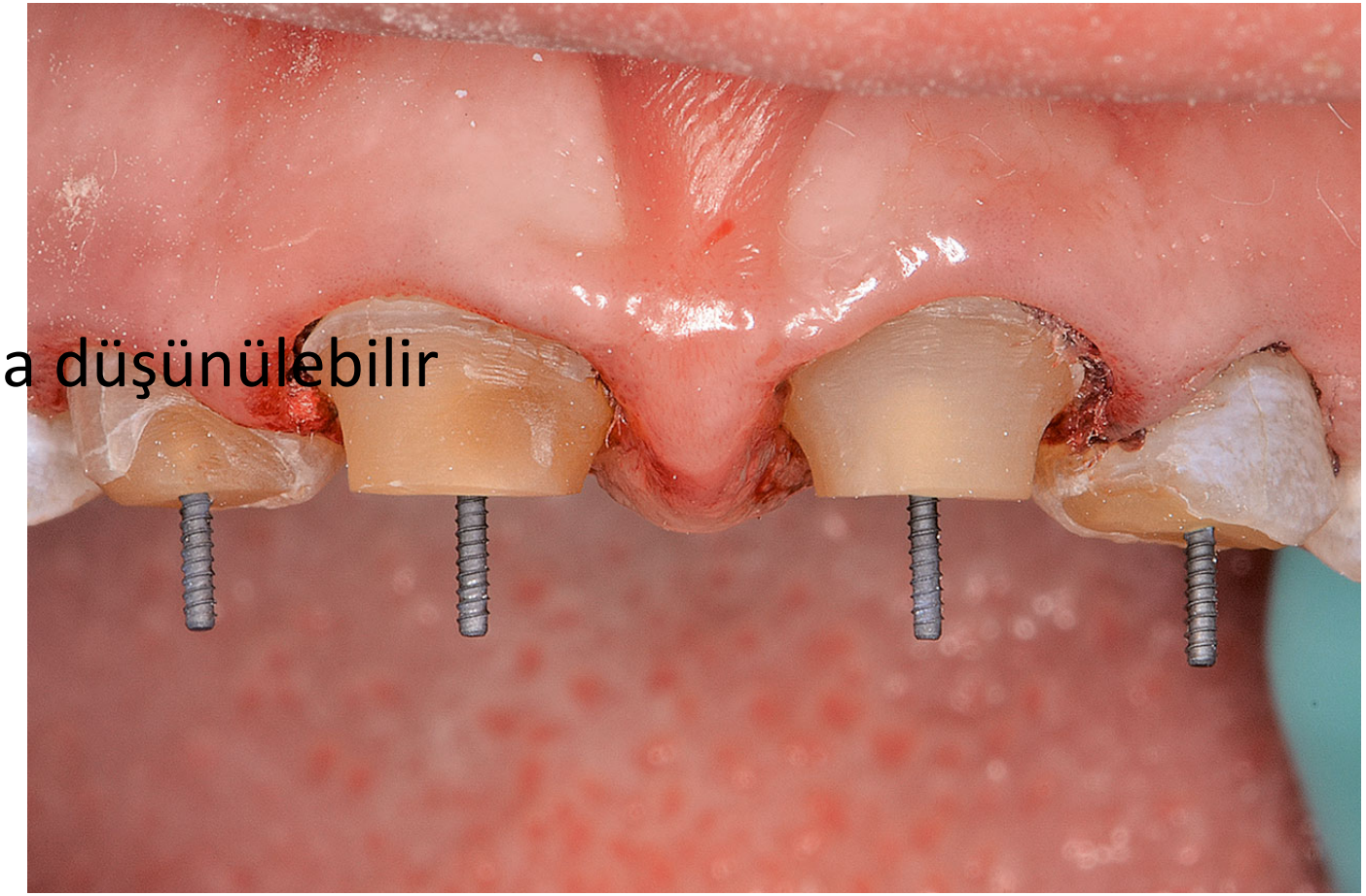

dentroam

# 2.Tutuculuk ve Direncin Sağlanması

- Metal seramik kron restorasyonlarda giriş yolu dişin uzun aksına paralel olmalıdır

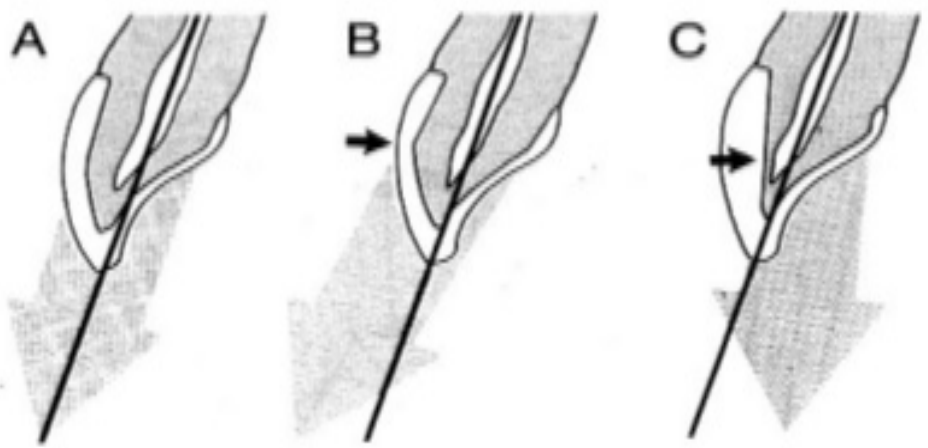


giriş yolu lingual yüzeyde olursa vestibul yüzey lingual yüzey ile kesişir ve daha kısa preparasyon oluşur- Pulpa için riskli

Giriş yolu vestibul yüzeyde, opak yansıması riski

dentroam

# 2.Tutuculuk ve Direncin Sağlanması

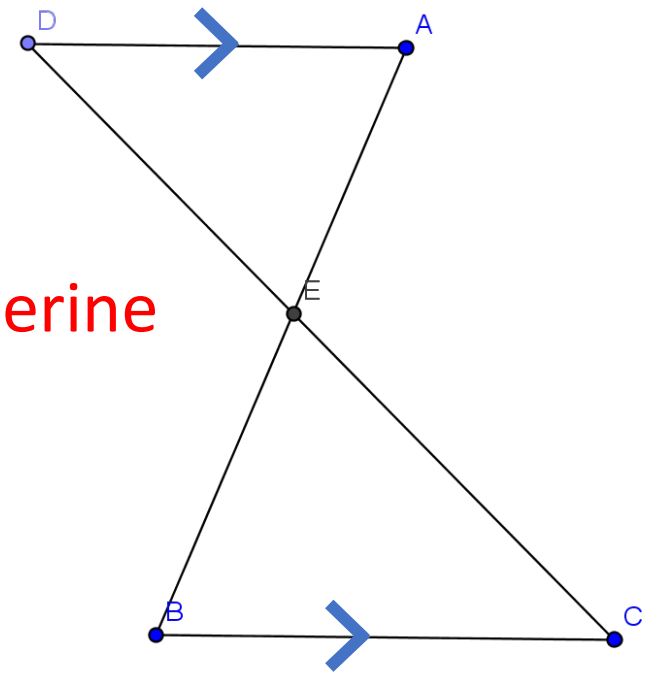


- Giriş yolunun MD eğimi komşu proksimal temas yüzeylerine

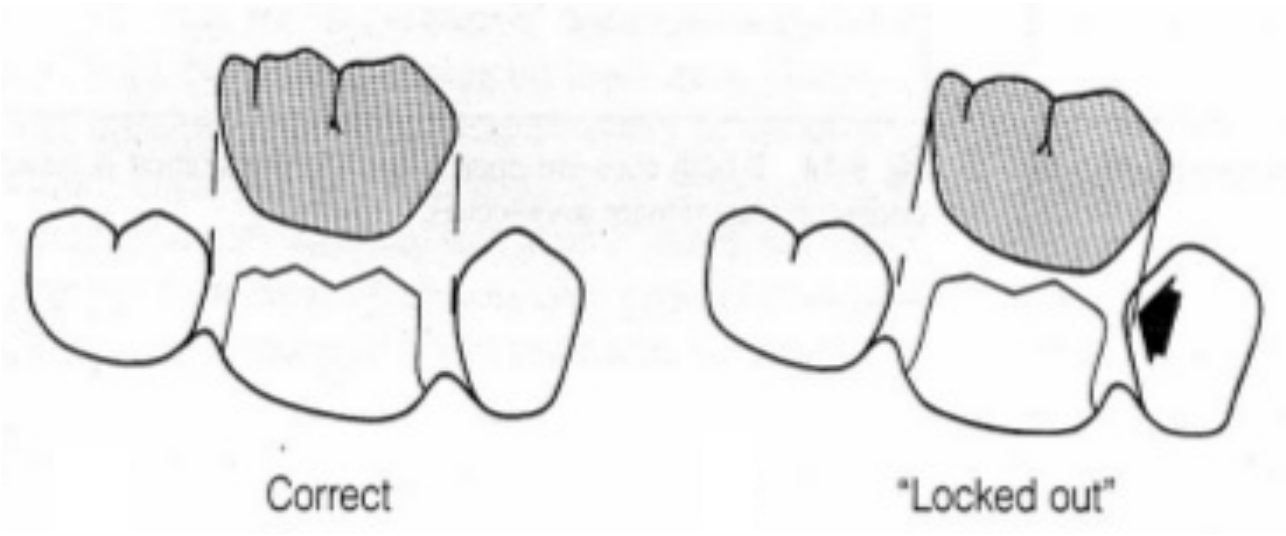


dentroam

# 2.Tutuculuk ve Direncin Sağlanması

- Konvansiyonel simanlar basma kuvvetlerine karşı **dayanıklı**, çekme kuvvetlerine karşı **zayıf**

- Özellikle kron, oblik kuvvetlerden çok, **gerilme ve makaslama kuvvetine** maruz kalacak şekilde dizayn edilmelidir.

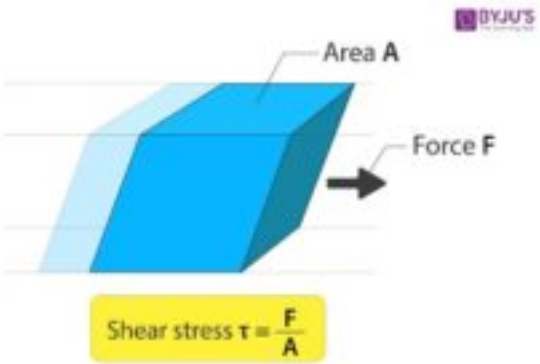


dentroam

drçelikkol

# 3. Yapısal Dayanıklılık

- **Yeterli oklüzal redüksiyon**

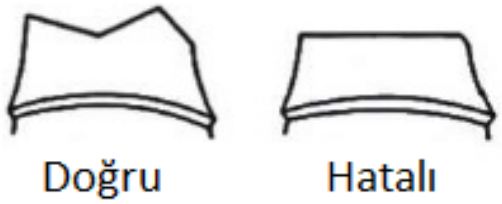


| Oklüzal Yüzey Preparasyon Miktarı | | |
|---|---|---|
| | **Fonksiyonel Tüberkül** | **Non-Fonksiyonel Tüberkül** |
| **Altın Alaşımlar** | 1.5 mm | 1 mm |
| **Metal-Seramik** | 1.5-2.0 mm | 1.0-1.5 mm |
| **Tam Seramik** | 1.5 - 2.0 mm | 1.5 - 2.0 mm |

**Fonksiyonel tüberkül bizotajı!!!**

dermedan

**Tam seramik kuron restorasyonları için dişin insizal/oklüzal kenarında kaç mm preparasyon yapılmalıdır?**

a) 0.5
b) 0.5- 1
c) 1.5 – 2
d) 2.5 – 2.7
e) 3.5 – 3.7

dentroam

of restorative material on the lingual inclines of maxillary lingual cusps and the facial inclines of mandibular facial cusps, is also begun with depth-orientation grooves (Fig 10-33). The depth required will be 1.5 mm if the coverage will be metal only, and 2.0 mm if the metal will be veneered with ceramic. The functional cusp bevel is completed by removing the tooth structure between the

**Metal destekli seramik kuronlar için dişlerin fonksiyonel tüberküllerinde en az kaç mm'lik indirgeme yapılmalıdır?**

a) 1
b) 1.5
c) 2
d) 2.5
e) 3.5

dentroam

# 4. Kenar Uyumu

**Kron kenarları için dikkat edilecek hususlar**

- Kron kenarında desteksiz diş dokusu bırakılmamalı
- Dişeti içine doğru aşırı kesim yapılmamalı
- Teknisyenin day üzerinde görebileceği şekilde olmalıdır.
- Dişeti ile uyumlu olabilmesi için yeterli boşluk sağlanmalıdır.

dentroam

# 4. Kenar Uyumu

**Kron Konturu**

- Plak birikimine neden olmamalı
- Kasların fizyolojik hareketleriyle temizlenebilmeli
- Çiğneme sırasında gıdaların dişetinde masaj etkisi oluşturmalı

- Yuvarlak uçlu frezler, stres konsantrasyonunu azaltacak şekilde, bitim çizgisi ile aksiyal duvarlar arasında keskin olmayan bir birleşim sağlarlar

Controam

# 4. Kenar Uyumu

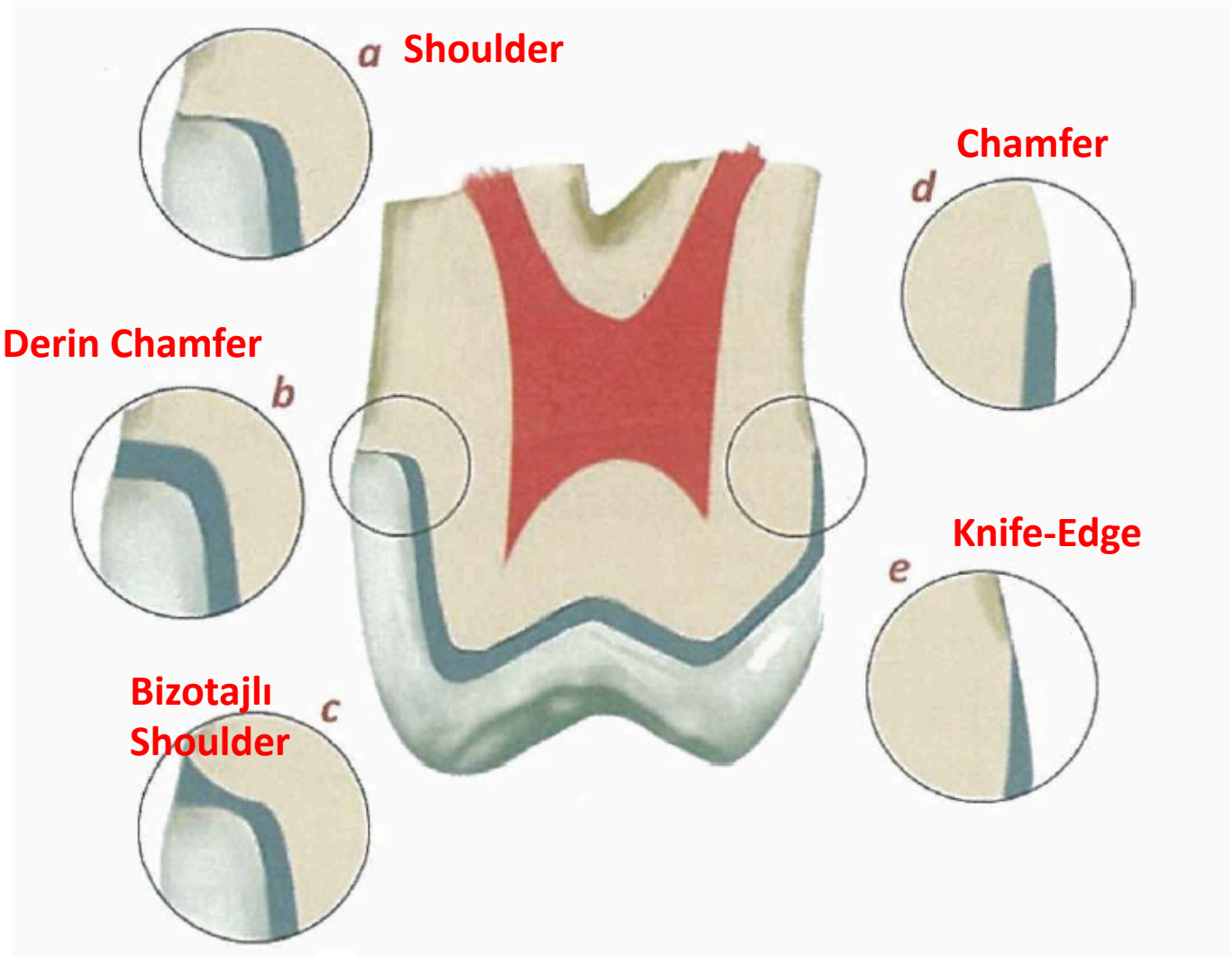


dentroam

dr şeli kkol

# 4. Kenar Uyumu

- Veneer metal restorasyonlar >>>> **chamfer**
- Altın alaşımlar >>>> **dik açılı shoulder**
- Metal desteksiz >>>> derin chamfer / derin chamfer+bizotaj

- **Shoulder** (tam seramiklerde kullanılıyor ancak diş kırığı riski)

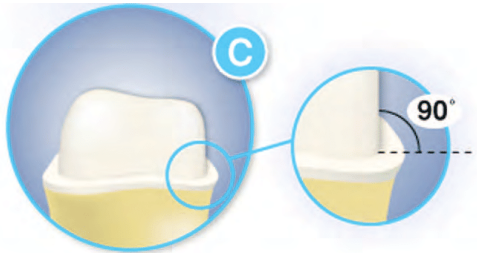


- **Bizotajlı shoulder , veneer rest. Önerilmez (inley-onley, MDP ön bölge)**

- **Knife edge >>> Mandibular posterior lingual yüzey, devrik dişlerde devrik olan yüzey**

dentroam

**Vener-metal restorasyonlarda aşağıdaki diş eti bitiş çizgisi tiplerinden hangisi en az gerilim yaratır?**

a) Chamfer
b) Shoulder
c) Bizotajlı shoulder
d) Knife-edge
e) Chisel

dentroam

# 5. Periodonsiyumun Korunması

- **Yumuşak geçişli, kolay temizlenebilen marjin**

- **Bitiş çizgisi ölçüde net bir şekilde görülmeli**

dentroam

# 5. Periodonsiyumun Korunması

**Marjin Lokalizasyonu**

- ✓Subgingival
- ✓Supragingival
- ✓Gingival

dentroam

# Subgingival Marjin

- Periodontitis **major** etken

- Epitelyal ataçman
- Çevre yumuşak doku

Sement mineye göre dayanıksız

- Ölçü
- Temizlenebilirlik ve ulaşılabilirlik
- Simantasyon ve artık siman temizleme
- Uyum kontrolü

dentroam

# Subgingival Marjin

**Endikasyonları**

- ✓Servikal bölgede çürük, abrazyon varlığı
- ✓Kısa kron boylu dişler
- ✓Estetiğin önemli olduğu ön dişler
- ✓Eski restorasyonda subgingival marjin varlığı
- ✓Dişeti çekilmesi durumunda hassasiyet varlığı
- ✓Travma

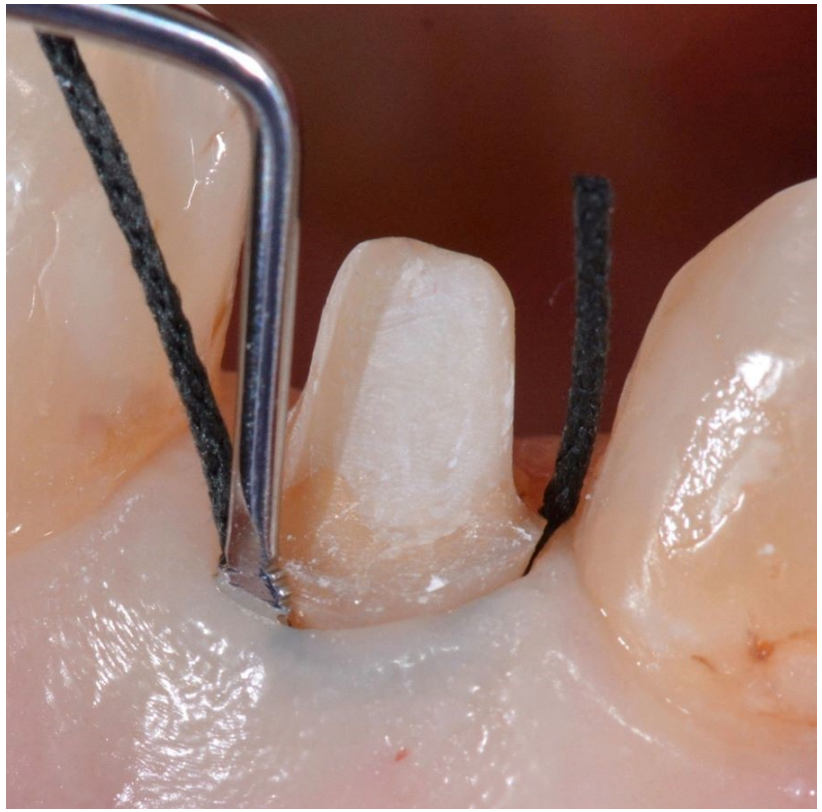

dentroam

drçelikkol

# Supragingival Marjin

- En az zarar veren
- Yumuşak dokuda travma yok
- Marjinal bölgeyi gözlemlemek ve temizlemek kolay
- Ölçü kolay
- Epitelyal ataçmanda zarar yok

dentroam

# Supragingival Marjin

- Restorasyonun kontrolü kolay
- Artık simanın uzaklaştırılması kolay
- Mine semente göre dayanıklı

- Kısa boylu dişlerde retansiyon problemi
- Kötü ağız hijyenine bağlı olarak simanın çözünmesi sonucu rekürrent çürük oluşma riski

Dislike

dentroam

# Supragingival Marjin

- **Endikasyonları**

✓Estetiğin önemli olmadığı arka grup dişler

✓Retansiyon sorunu olmayan yeterli kron boyuna sahip dişler

dentroam

# Diş Preparasyonu

dr şelikkol

# Dişler Neden Kron Restorasyona İhtiyaç Duyar?

dentroam

- Aşırı kron harabiyetli dişler

dentroam

- Kanal tedavisinden sonra

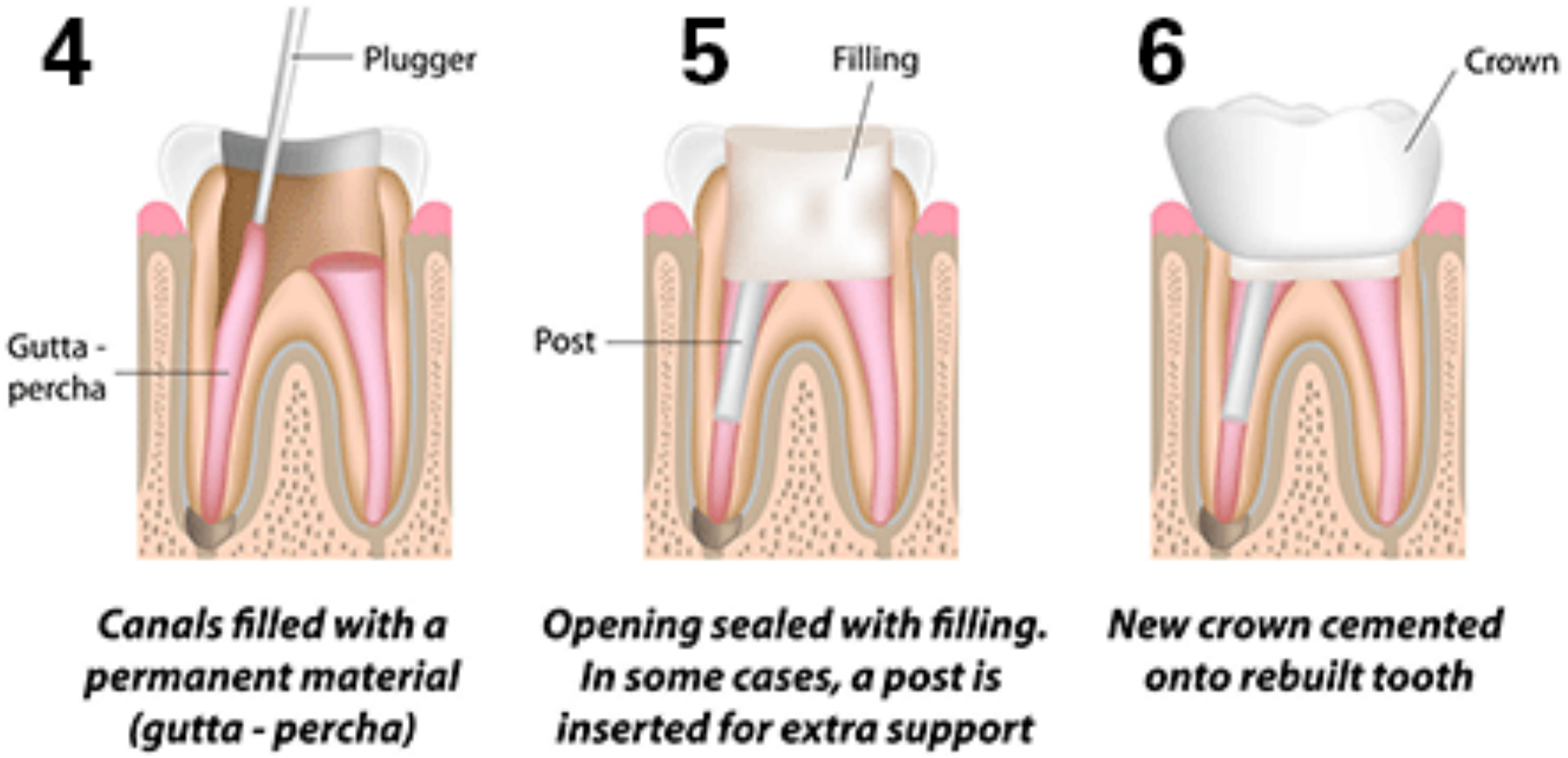


dentroam

- Aşırı madde kayıplı dolgu restorasyonlardan sonra



dentroam

- Proteze dayanak diş olması için

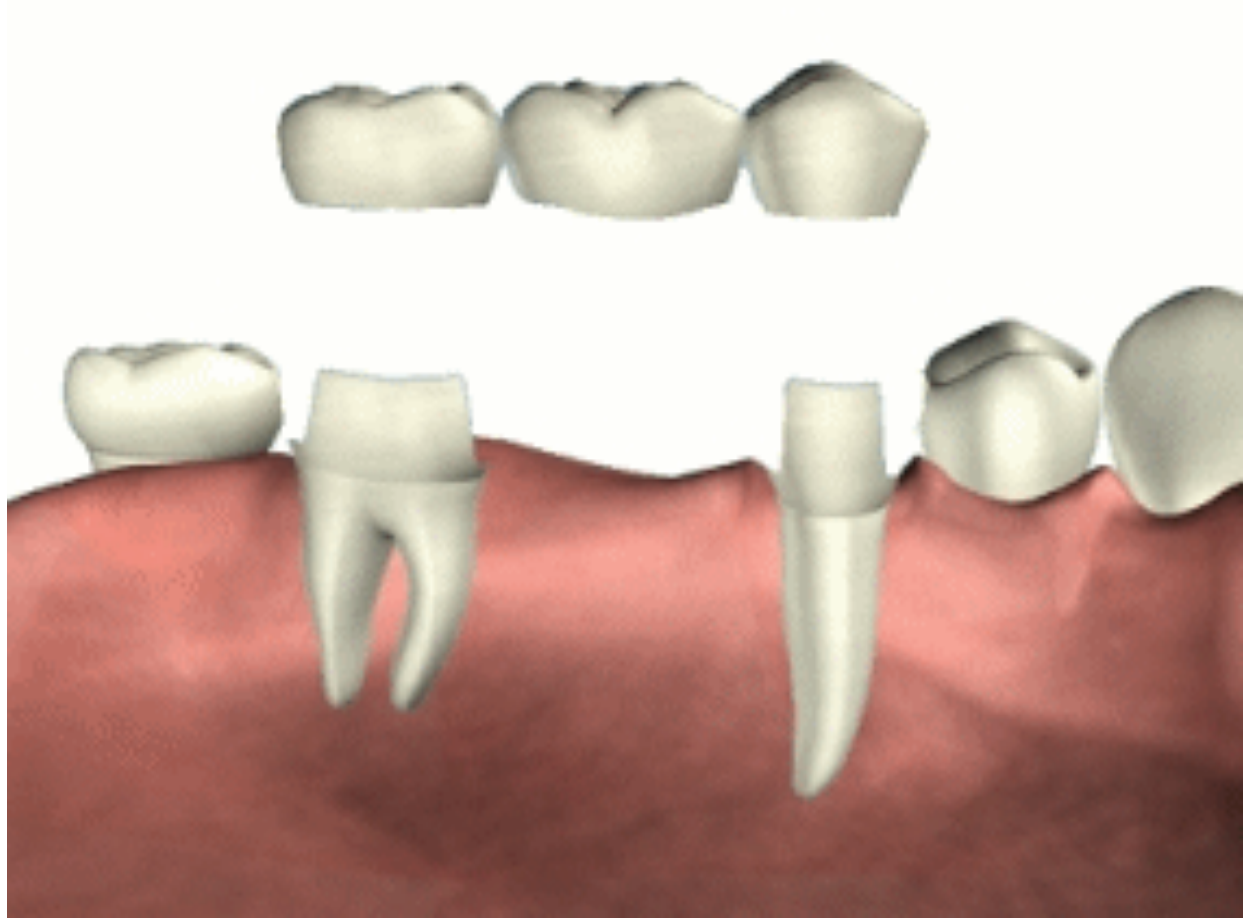

dentroam

- Şekil bozukluğu

dentroam

dr
ş
e
l
i
k
k
o
l

- Dişlerde renk değişikliği varsa

dentroam

dentroam

dr çelikkol

- Preparasyon frezleri;
  - * Elmas
  - * Çelik
  - * Tungsten-karbid

dentroam

* **Siyah kuşak** frezler……. Çok Kalın grenli
* **Yeşil kuşak** frezler…….Kalın grenli
* **Mavi kuşak** frezler……. Daha az grenli
* **Kırmızı kuşak** frezler…..İnce grenli
* **Sarı kuşak** frezler…..Çok İnce grenli
* **Beyaz kuşak** frezler….Grensiz, Bitirme için kullanılır.

dentroam

dr
ş
e
l
i
k
k
o
l

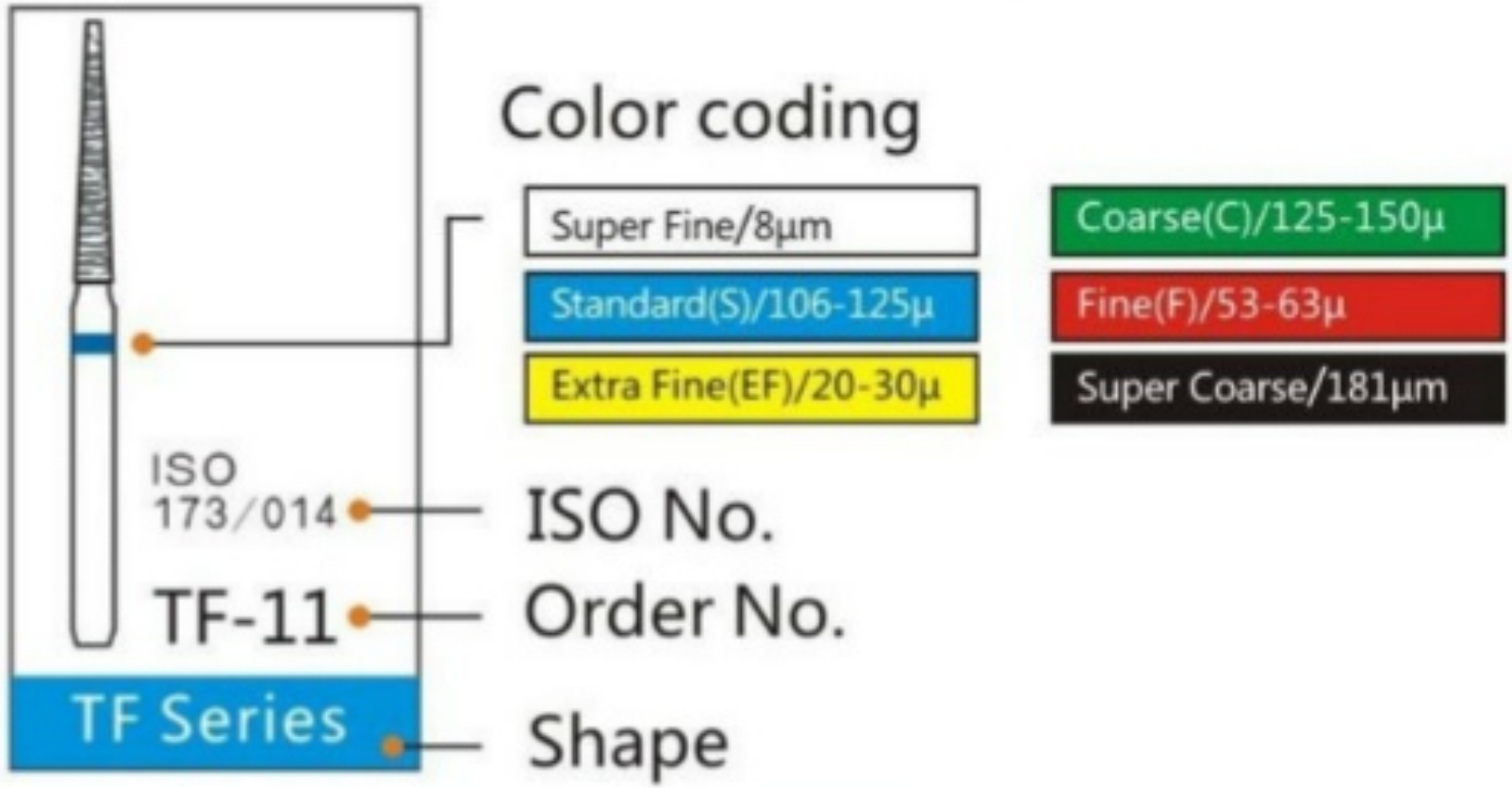


dentroam

| 15 µm | 20 µm | 40 µm | 106 - 125 µm | 151 µm | 181 µm |
|---|---|---|---|---|---|
| Dolguların bitirme işlemleri | Kompozit restorasyonlarda yüzey pürüzsüzleştirmesi | Bitirme redüksiyonu | Çok amaçlı diş redüksiyonu | Hızlı diş redüksiyonu | Hızlı diş redüksiyonu |

dentroam

dr şeli kkol

# Hangi Materyal?

- Eğer klinik kronun tamamını kaplarsa **full veneer kuron**, klinik kronun bazı bölümlerini kaplarsa **parsiyel veneer kuron** adını alır.

  Restorasyonlar;

- Metal
- Metal destekli porselen
- Sadece porselen
- Zirkonyum
- Akrilik
- Kompozit

dentroam

# Posterior Diş Preparasyonu

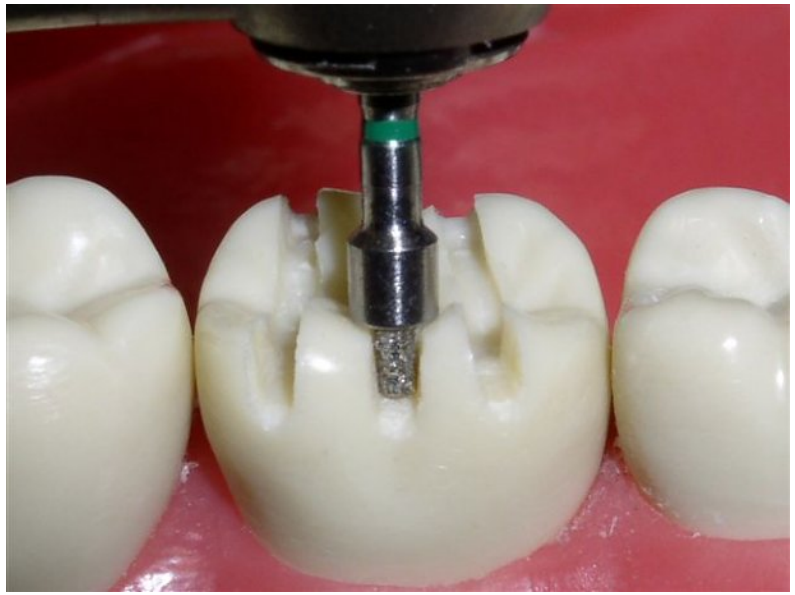

**Oklüzal Prep.**

- Önce oklüzyonu değerlendir
- Karşıt dişler arasındaki ilişkiyi incele! (meziale/distale eğimli diş)

- Fonksiyonel tüberkül bizotajı (yeterli restorasyon materyali için)

dentroam

# Posterior Diş Preparasyonu

**Lingual Prep.**

- Erişim daha zor
- Prepare edilen ilk yüzey burası olursa, frez dişin uzun aksına paralel yerleştirilerek aşırı konik preparasyon önlenir
- Lingual preperasyonu takiben, diğer daha rahat ulaşılabilir yüzeylere geçilir

dentroam

# Posterior Diş Preparasyonu

**Bukkal Prep.**

- Servikalde bukkal ve lingual duvarlar paralel!
- Komşu dişlerin bukkal konturları ile de uyumlu olmalı

dentroam

dr şeli kkol

# Posterior Diş Preparasyonu

**Proksimal Prep.**

- Önce ince bir frez ile komşu dişe dokunmadan prepare et
- Sonra kalan ince mine dokusunu al
- Proksimal kontak açıklığını sağlamak için frezin ucu, planlanan bitim çizgisi seviyesinde tutulmalı

dentroam

# Posterior Diş Preparasyonu

- En son **GİRİŞ YOLU** ve **KONİKLİK** kontrol edilmeli

- Andırkatları alanları yok et

dentroam

# Anterior Diş Preparasyonu

- Fonksiyonel tüberkül bizotajı dışında anterior diş preperasyonu, posterior dişe benzer şekilde yapılır

- Bununla beraber birkaç önemli nokta göz önünde bulundurulmalı

dentroam

# Anterior Diş Preparasyonu

- Preparasyona, insizal veya oklüzal yüzden başlamak, **diş yüksekliğini azaltır** >>> Diğer yüzlerin prep. kolaylaşır.

- İnsizalde veya oklüzalde bir rehber oluk hazırlanarak kesim derinliği de belirlenmiş olur

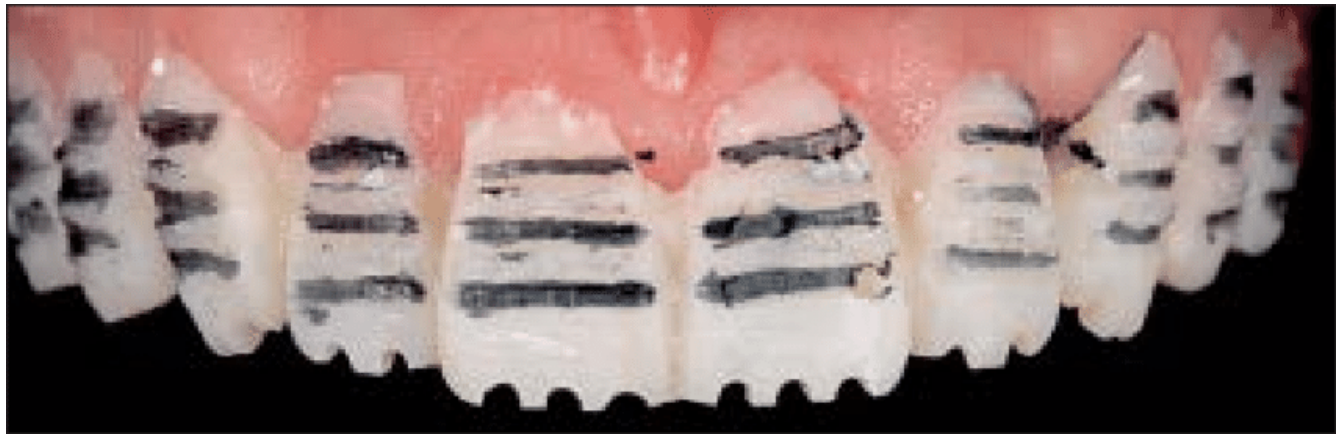

dentroam

dr şeli kkol

# Anterior Diş Preparasyonu

- Sonra, labial veya bukkal yüzde açılacak **oluklar**, bu yüzden kaldırılacak doku miktarını da belirler
- Frez kalınlıkları >>> Rehber

dentroam

# Anterior Diş Preparasyonu

- Labial veya bukkal yüz kesimi, servikal bölgede, dişeti seviyesinin biraz üzerinde olacak şekilde tamamlanır
- Bu aşamada, aproksimal yüzdeki dokular henüz kaldırılmamıştır.

dentroam

# Anterior Diş Preparasyonu

- Hazırlanacak basamak şekline göre chamfer veya silindirik frezle, dişeti seviyesine göre derinleştirilir
- Estetik bölgede **dişeti seviyesinin 0.5 mm altında**
- Diş eti zarar görmemeli

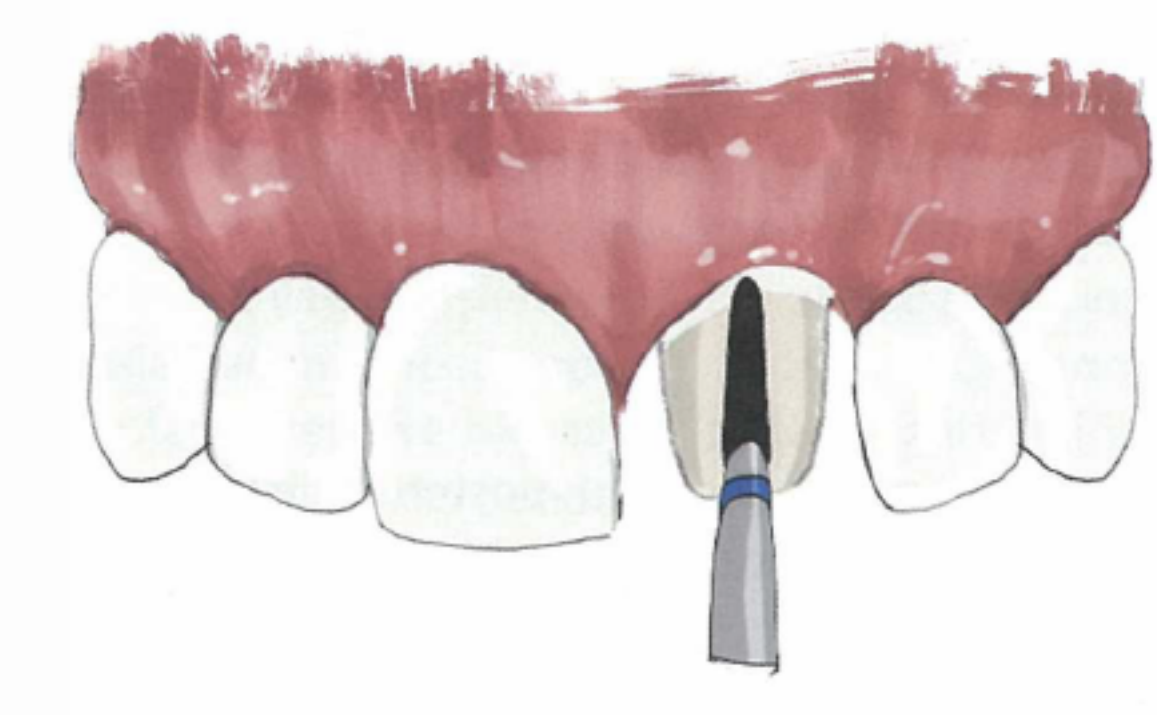

dentroam

# Anterior Diş Preparasyonu

- Palatinal yüz preparasyonu, palatinal eğimi oluşturacak şekilde hazırlanmış **lobut frezler** yardımıyla yapılır.

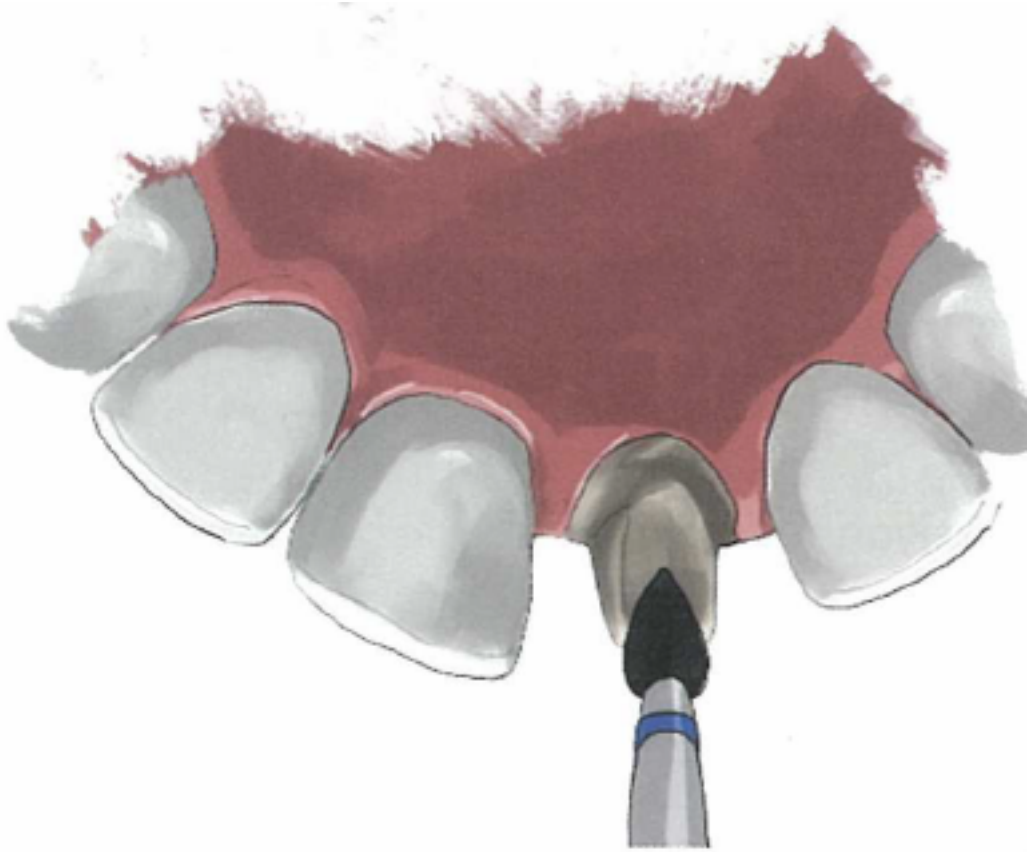

dentroam

# Anterior Diş Preparasyonu

- Palatinal kesim, maksiller dişlerin doğal konkavitesini korumalı
- Böylece **anterior rehberlik** sağlanır

dentroam

# Geçici Restorasyonlar

dentroam

drçelikkol

# İyi bir geçici restorasyonun taşıması gereken özellikler:

- Pulpanın korunması
- Konumsal stabilite
- Oklüzal Fonksiyon
- Kolay temizlenme
- Taşkın olmayan dişeti birleşimi
- Direnç ve retansiyon
- Estetik

dentroam

**Aşağıdakilerden hangisi ideal geçici kuron-köprü restorasyonlarında bulunması gereken özelliklerden biri <u>değildir?</u>**

a) Oklüzal fonksiyonun devam ettirilmesi
b) Periodontal sağlığın korunması
c) Pozisyonel stabilitenin sağlanması
d) Estetiğin gerekli olmaması
e) Kolay temizlenme

dentroam

# Geçici Restorasyon Tipleri

**Prefabrike Geçici Restorasyonlar**

- ✓ Anolar
- ✓ Hazır çelik geçici kronlar
- ✓ Şeffaf kılıflar
- ✓ Diş rengindeki polikarbonat kronlar

**Bireysel Geçici Restorasyonlar**

- ✓ Bireysel kronlar - Rezinler

**Direkt Yöntem**

Prepare edilmiş diş üzerinde ağız içinde yapılır
Hassas çalışma gerektirir

**İndirekt Yöntem**

Alçıdan hazırlanmış model üzerinde ağız dışında gerçekleştirilir

dentroam

# Hazır Çelik Geçici Kronlar



dentroam

# Şeffaf Kılıflar

dentroam

# Polikarbonat Kronlar

dentroam

drşelikkol

# Direkt Yöntem

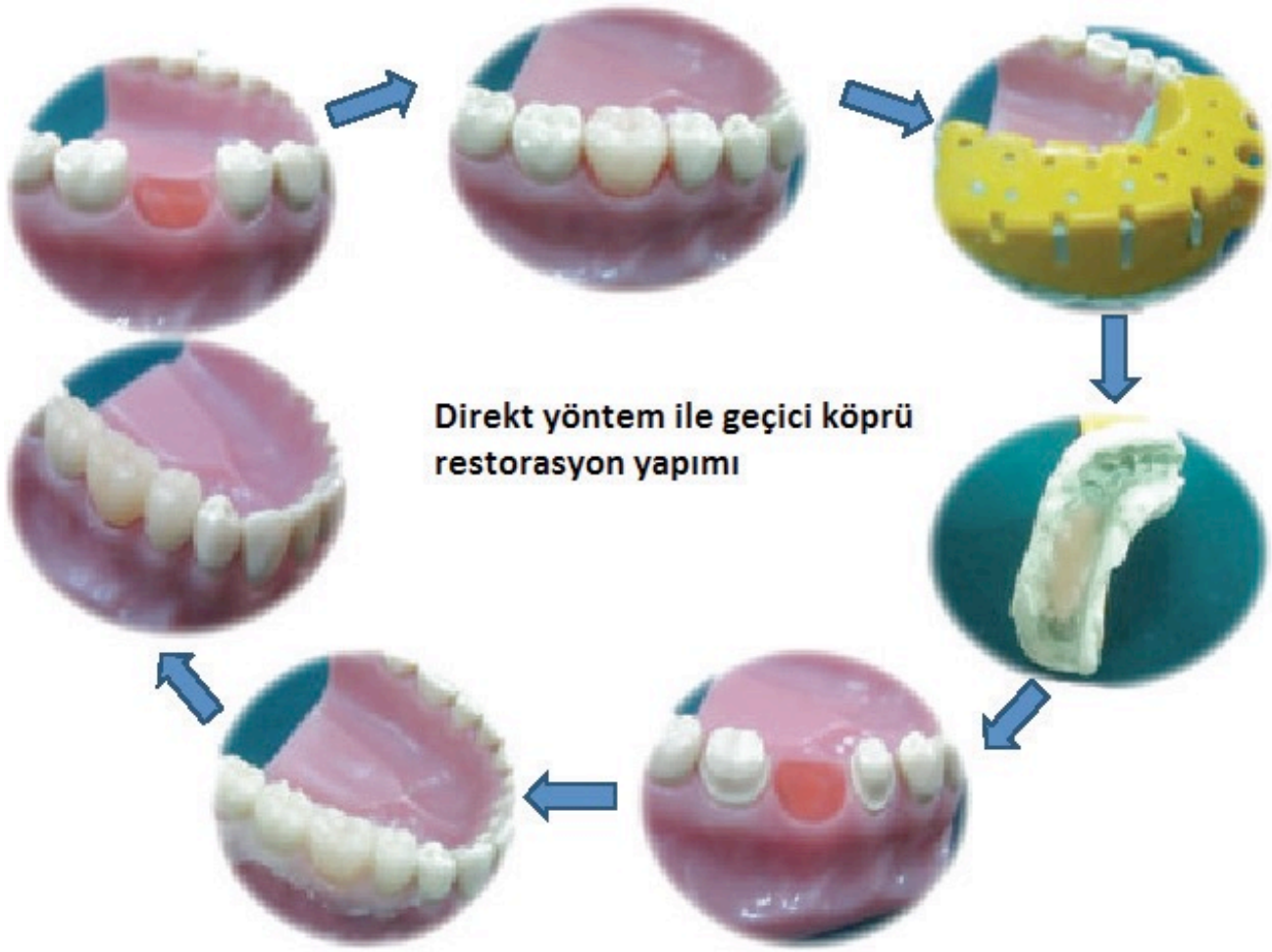


dentroam

# Direkt Yöntem

- Uyumu iyi
- Polimerizasyon bitmeden ağızdan çıkart! (undercutlar)

- **PMMA polimerizayon sonrası %8 büzülme >>> Uyum sorunu**
- **PMMA direkt dentin yüzeyinde termal irritasyon – kimyasal irritasyon (serbest monomer)**

- **Bu sebeple PMMA indirekt yöntemde tercih edilir**

dentroam

drçelikkol

# İndirekt Yöntem

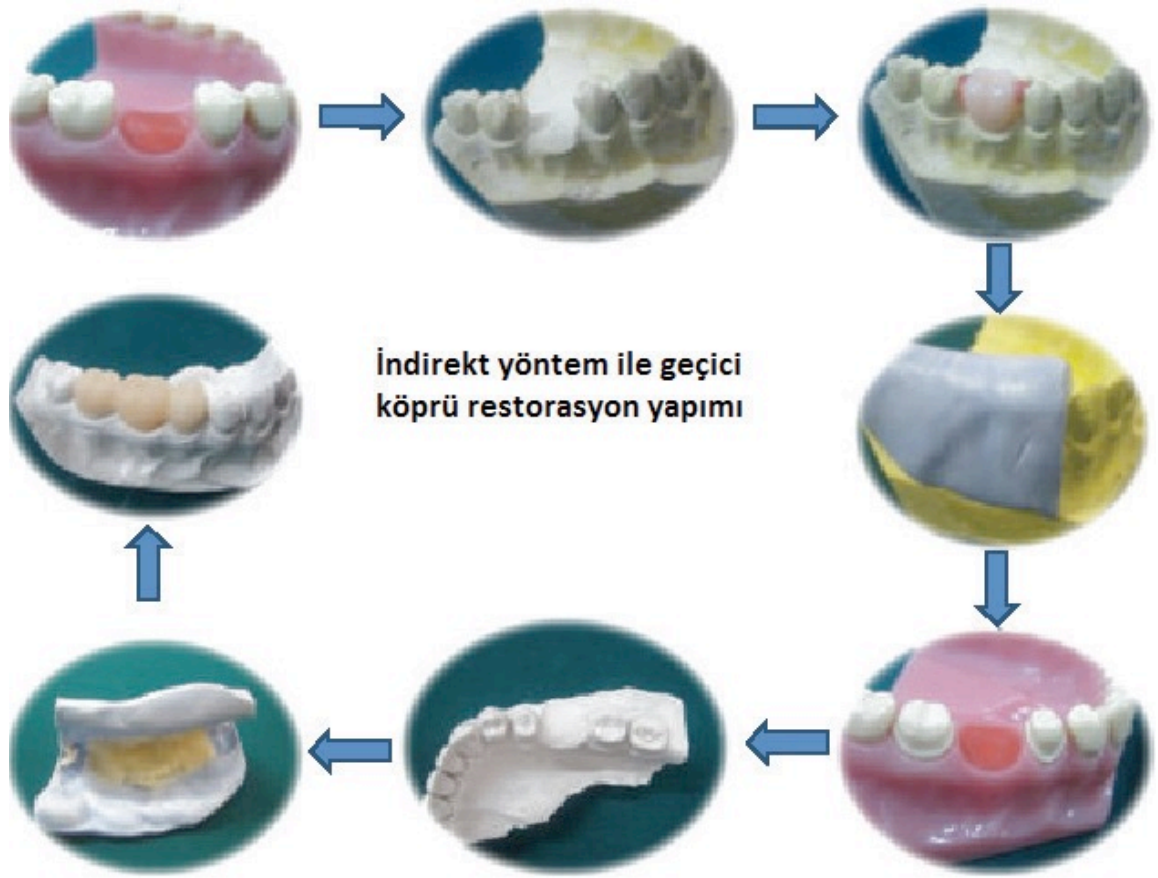


dentroam

# Bireysel Geçici Restorasyonlar için Kullanılan Rezinler

- **Poli metil metakrilat**
- **Poli etil metakrilat**
- **Poli viniletil metakrilat**
- **Bis-akril kompozit rezin**
- **Görünür ışıkla sertleşen üretan dimetakrilat**

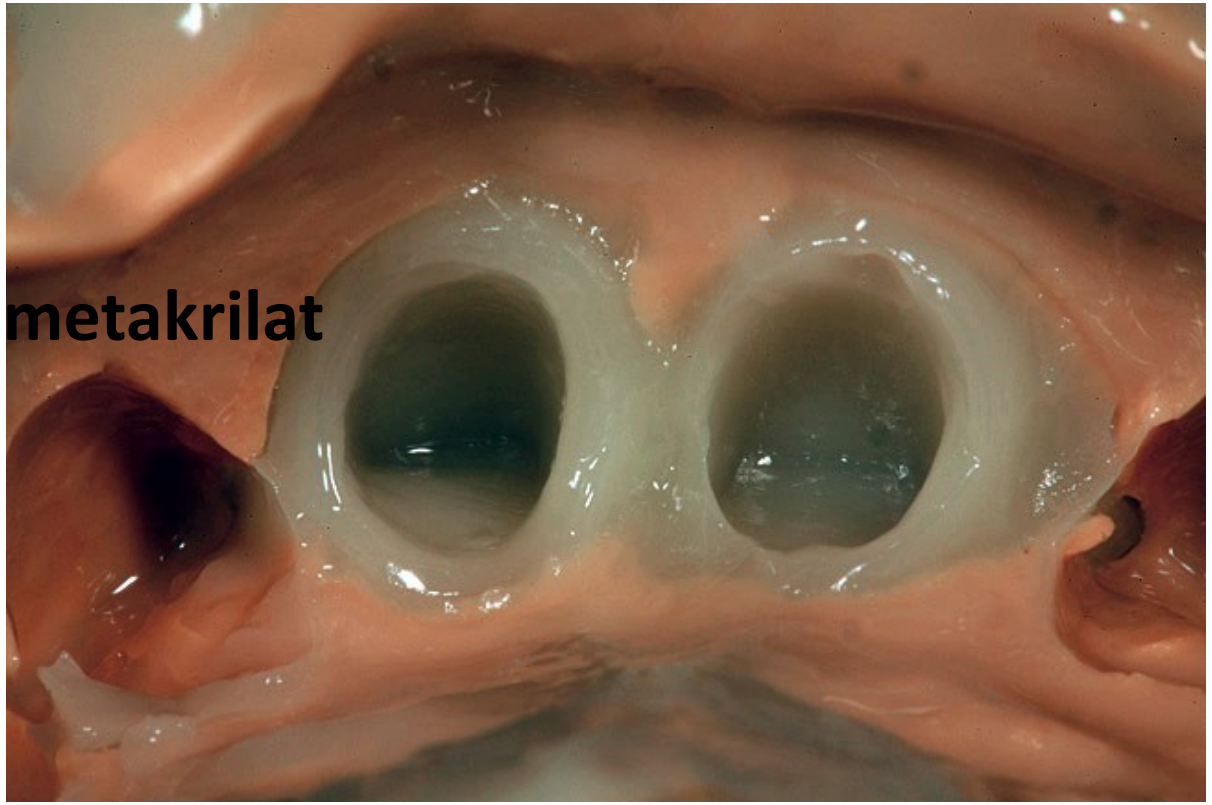

dentroam

**Geçici restorasyon yapımında kullanılan rezinlerin özellikleri**

| Tip | Marka | Üretici | Avantajları | Dezavantajları |
|---|---|---|---|---|
| Poli metil metakrilat | *Alike*<br>*Cr & Br Resin*<br>*Duralay*<br>*Jet* | GC America<br>LD Caulk<br>Reliance Dental<br>Lang Dental | İyi marjinal uyum<br>Yatay yöndeki kuvvetlere dayanıklılık<br>İyi parlatılabilme<br>Dayanıklılık | Yüksek ısı artışı<br>Düşük aşınma direnci<br>Pulpa için toksik olan serbest monomer<br>Yüksek hacimsel büzülme |
| Poli etil metakrilat | *Snap* | Parkell Biomaterials | İyi parlatılabilme<br>Minimal ısı artışı<br>İyi renk stabilitesi<br>Düşük büzülme | Aşırı sertlik<br>Yatay yöndeki kuvvetlere dayanıklılık<br>Dayanıklılık<br>Kırılma dayanımı |
| Poli viniletil metakrilat | *Trim* | Harry Bosworth | İyi parlatılabilme<br>Minimal ısı artışı<br>İyi aşınma direnci<br>İyi renk stabilitesi<br>Esneme kabiliyeti | Aşırı sertlik<br>Yatay yöndeki kuvvetlere dayanıklılık<br>Estetik<br>Kırılma dayanımı |
| Bis-akril kompozit | *Protemp II* | ESPE-Premier | İyi marjinal uyum<br>Düşük ısı artışı<br>İyi aşınma direnci<br>Yatay yöndeki kuvvetlere dayanıklılık<br>Düşük büzülme oranı | Aşırı sertlik<br>Düşük renk stabilitesi<br>Sınırlı renk seçeneği<br>Sınırlı cilalanabilme yeteneği<br>Kırılganlık |
| Işıkla sertleşen urethan dimetakrilat | *Triad* | Dentsply York | Yüksek sertlik<br>Yatay yöndeki kuvvetlere dayanıklılık<br>İyi aşınma direnci<br>Kontrol edilebilir çalışma süresi<br>Renk stabilitesi | Marjinal uyum bozukluğu<br>Düşük renk stabilitesi<br>Sınırlı renk seçeneği<br>Pahalı olması<br>Kırılgan olması |

dentroam

**Aşağıdakilerden hangisi, geçici sabit restorasyon yapımında kullanılmaz?**

a) Polimetilmetakrilat
b) Polietilmetakrilat
c) Polivinil etilmetakrilat
d) Polivinil siloksan
e) Üretan dimetakrilat

dentroam

**Aşağıdaki kuron-köprü protezlerinde kullanılan geçici restorasyon materyallerinden hangisinin dayanıklılığı en fazladır?**

a) Polivinilmetakrilat
b) İzobütil metakrilat
c) Polimetilmetakrilat
d) Polietilmetakrilat
e) Otopolimerizan Bis-GMA kompozit rezin

dentroam

dentroam

# Gövdeler ve Dişsiz Kretler

dentroam

# Gövdeler ve Dişsiz Kretler

Eksik dişin anatomik olarak birebir kopyasının yerleştirilmesi hijyenik olarak doğru değil

Gövdenin dizaynını;

- ✓Estetik
- ✓Fonksiyon
- ✓Temizleme kolaylığı
- ✓Dişsiz kretteki sağlıklı dokunun sürekliliğinin korunması
- ✓Hasta konforu belirler

dentroam

- Diş çekiminden sonra >> Krette Rezorpsiyon
- Orjinal dişin aynı konturunu restore edersek >> **UZUN GÖVDE**

- Gölgeli alanlar çekimden önceki diş ve yumuşak doku konturlarını göstermektedir.

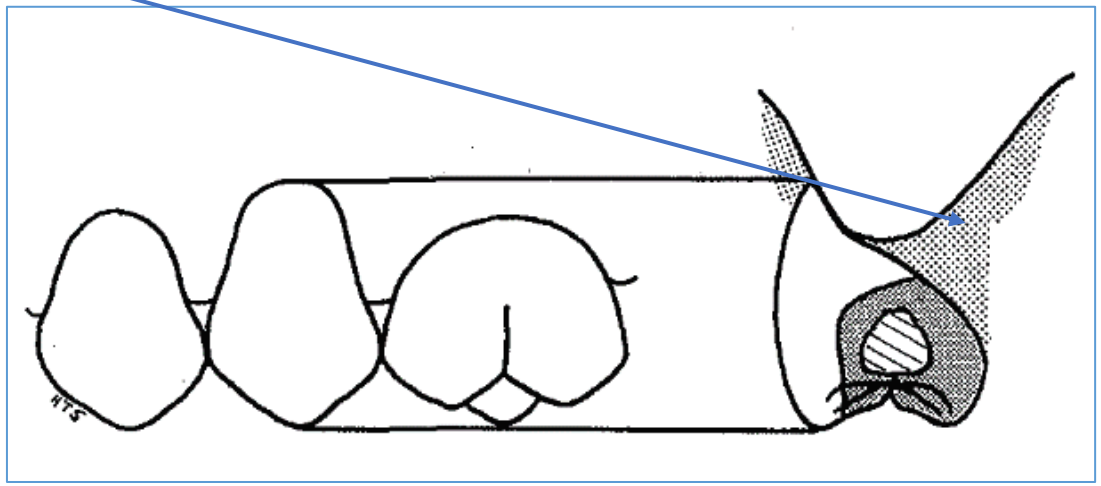

dentroam

drşelikkol

- Gövde apikal yönde kısaltılmalıdır!! ANCAK basit bir şekilde kesilemez
- Temizlenemeyen bir gingivofasial basamak oluşur

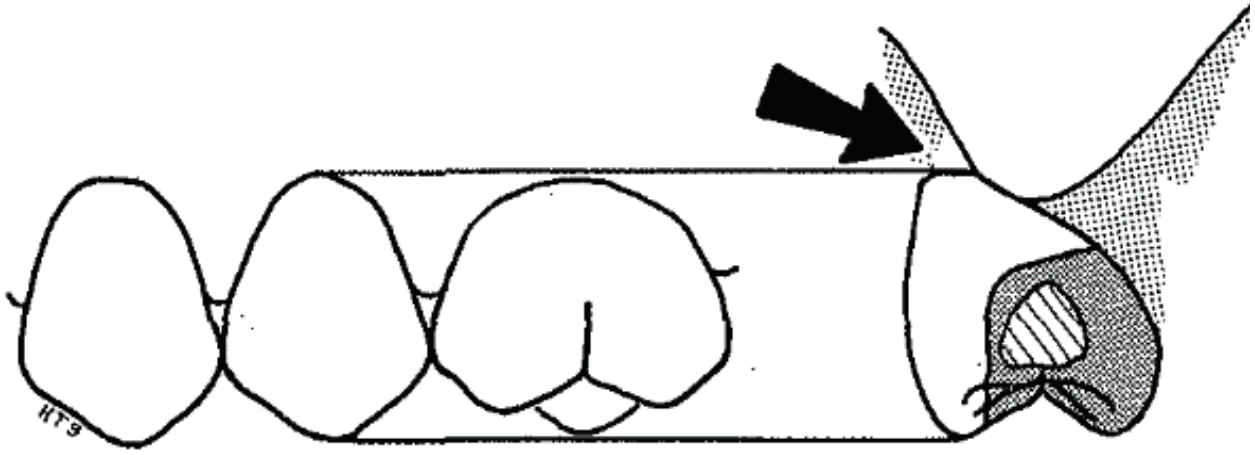

dentroam

- Hijyen ve estetikten ödün verilmemeli

- Fasial yüzey gingivofasial açıdan fasial yüzeyin ortasına doğru hafifçe eğimlendirilmelidir.



dentroam

# Doku Teması

- Aşırı doku teması YOK
- Sadece yapışık keratinize dişeti ile temas
- Gövdenin kretle temas eden bölümü mümkün olduğunca **DIŞBÜKEY** olmalıdır

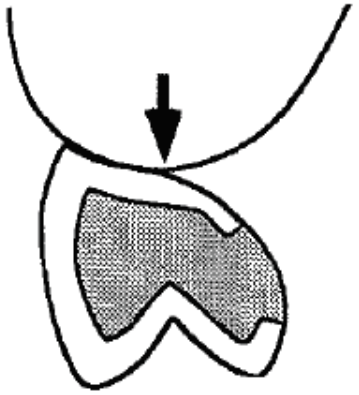

- Kret tepesinin fasialinde
- Fasialde MD yönde hafifçe daha geniş
- Lingual yönde daha dar olmalıdır
- Yumuşak dokuyla arasında aralık YOK!

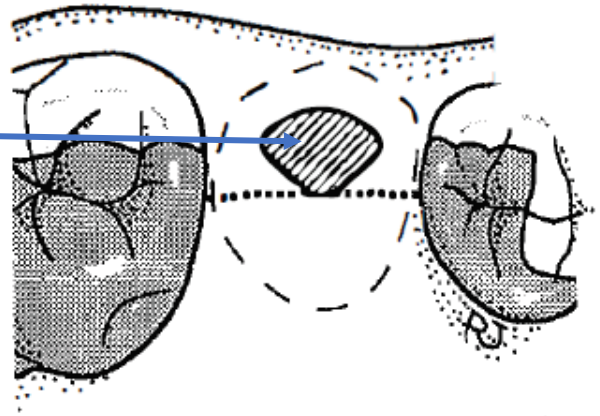

dentroam

# Doku Teması

- Bütün embraşurlar >>> **Hijyenik**
- Diş ipi geçebilmeli
- Gövde dayanaklarda herhangi bir dönme olmaması için destekler arasında mümkün olduğunca düz bir çizgi izlemelidir

dentroam

# Gövde Tasarımları

- Eyer (Saddle, Ridge Lap)
- Modifiye Eyer (Modifiye Ridge Lap)
- Hijyenik
- Konik
- Oval (Ovat)
- Prefabrike Gövde Fasetleri
- Metal Seramik Gövdeler

dentroam

dr şeli kkol

# Ridge Lap (Eyer)

- Bu gövde eksik dişin tüm konturlarını içine alan ve en çok dişe benzeyen gövde şeklidir.
- Linguogingival kret (ok) veya kretin tepesini geçen bir uzantı, daha hafif olmakla beraber hala bir eyer oluşturur (B).

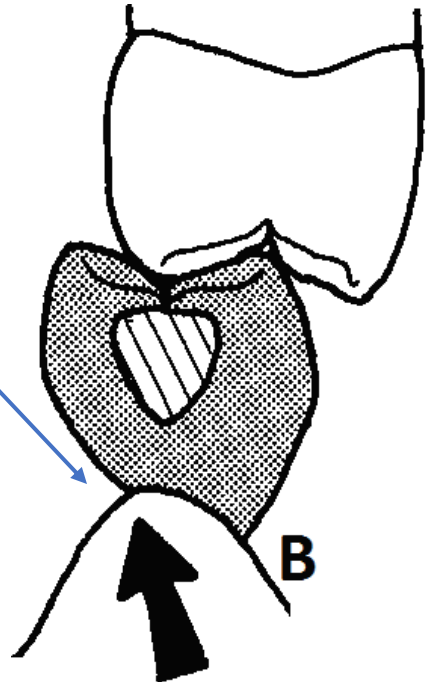


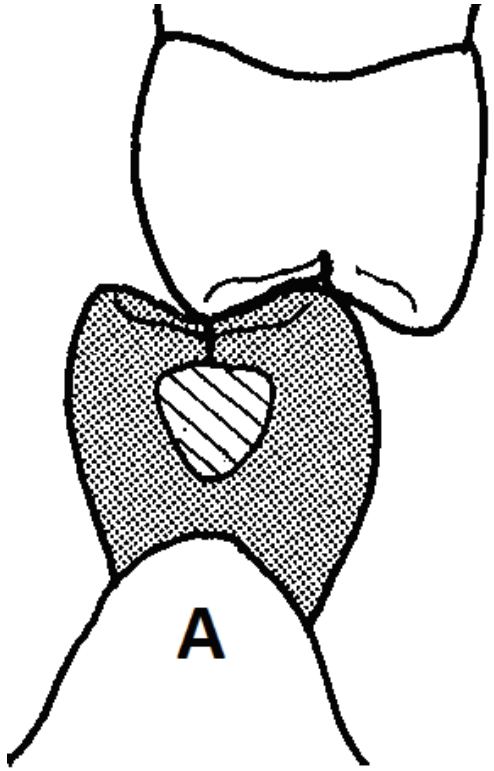


dentroam

# Ridge Lap (Eyer)

- Kretle geniş, iç bükey bir temas

- Fasial, lingual ve proksimal embraşurları kapatır

- Temizlenmesi imkânsız
- Diş ipi geçemez
- Bu gövde tipi doku enflamasyonuna neden olur ve **kullanılmamalıdır.**

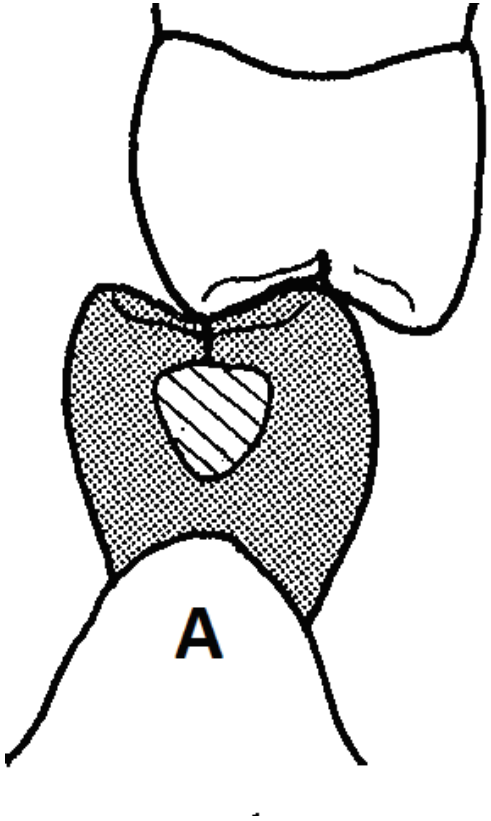


dentroam

**Sabit bölümlü protez uygulamalarında kullanılan aşağıdaki gövde çeşitlerinden hangisinin doku inflamasyonuna neden olma riski <u>en yüksektir?</u>**

a) Hijyenik gövde
b) Konik gövde
c) Modifiye ridge-lap gövde
d) Saddle gövde
e) Ovat gövde

dentroam

# Modifiye Ridge Lap (Modifiye Eyer)

- Dişe benzer

- Temizlemesi kolay >> Neredeyse tüm yüzeyleri dışbükeydir

- Kretin bukkalinde hafif bir fasiolingual içbükeylik olabilir
- Kret teması, dişsiz kretin orta hattından daha linguale uzanmamalı

- Görünür bölgede en sık kullanılan gövde tipi

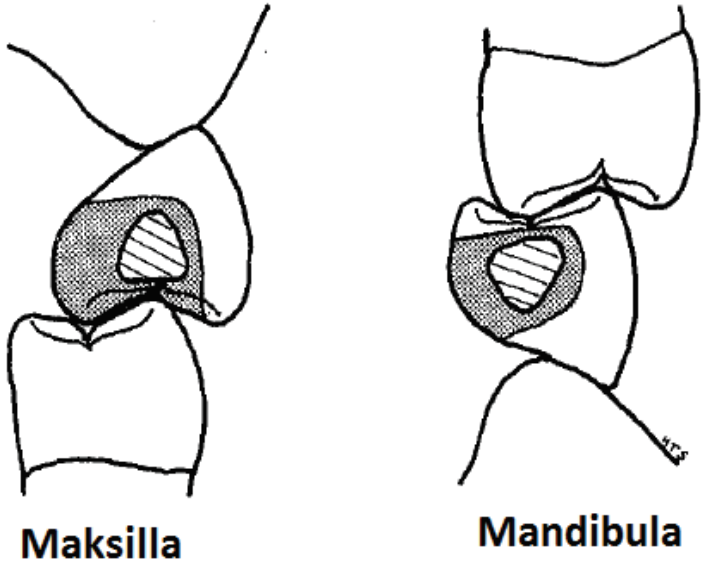

# Hijyenik

- Genellikle eksik mandibuler birinci molar
- Oklüzal fonksiyonu restore eder
- Kretle temas YOK
- Estetik açıdan gerekli değilse tamamiyle metalden yapılabilir
- Okluzogingival kalınlığı minimum 3.0 mm

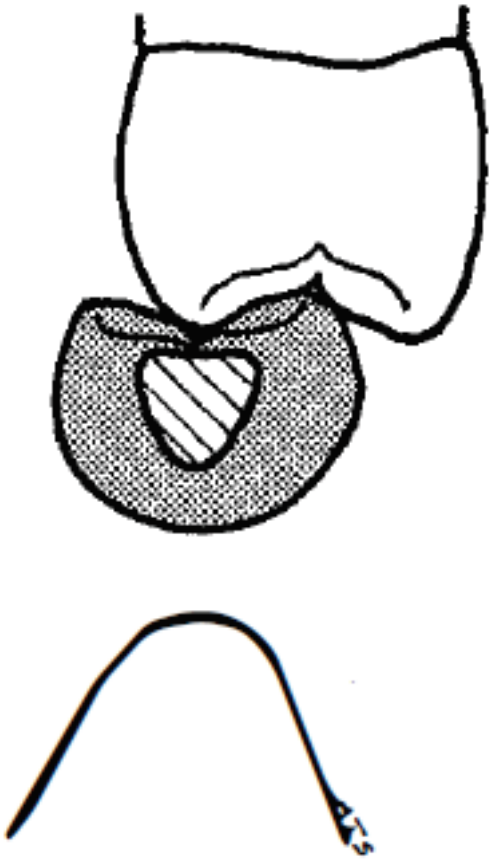

dentroam

# Hijyenik

- Hijyenik gövde çoğunlukla BL ve MD yönde tamamiyle dışbükey
- Bu tasarım “Balık Göbeği” olarak tanımlanır (A)

- Gövdenin meziodistal yönde içbükey, bukkolingual yönde dış bükey yapıldığı tasarım ise “Modifiye Hijyenik” ya da “Perel” olarak tanımlanmıştır (B)

A

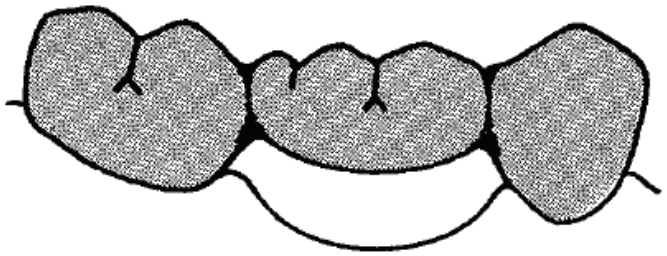

B



dentroam

dr şeli kkol

# Konik

- Gövde yuvarlatılmış
- Temizlenebilir
- Ucu gövdenin tüm boyutuna göre küçüktür.
- İnce mandibuler kret varlığında (A)

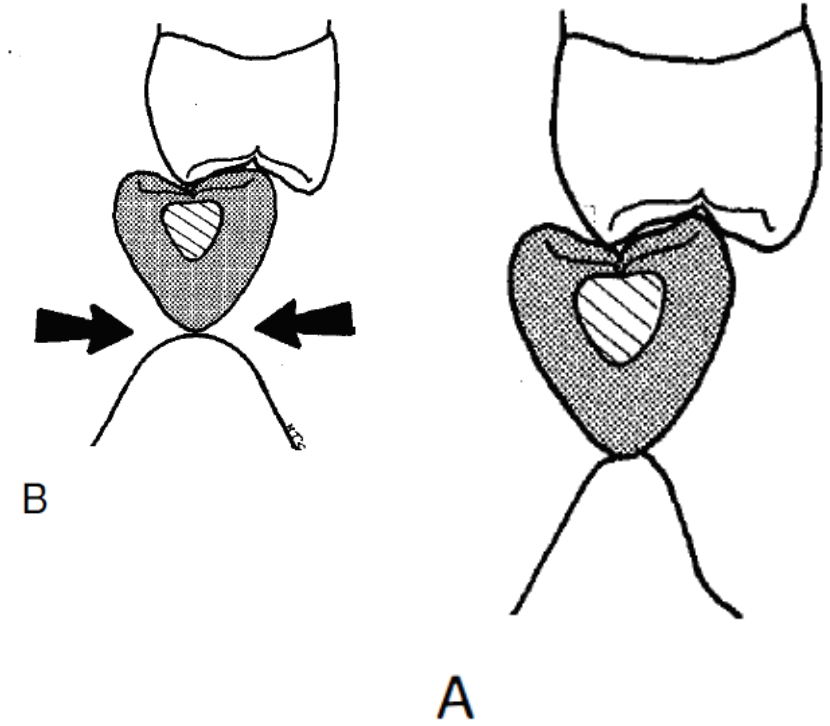


- Geniş üçgen embraşur boşlukları gıda birikimi riski (B)
- Geniş kretlerde uygun değil

dentroam

# Ovat

- Estetiğin önemli olduğu bölgelerde
- Yuvarlak sonlanır
- Doku ile temas eden yüzeyi yuvarlak
- Kretteki içbükeyliğe oturur
- Diş ipi kolay
- Diş çekimi >> Çekim soketine ¼ uzanan geçici
- Kretten çıkıyormuş görünümü verir

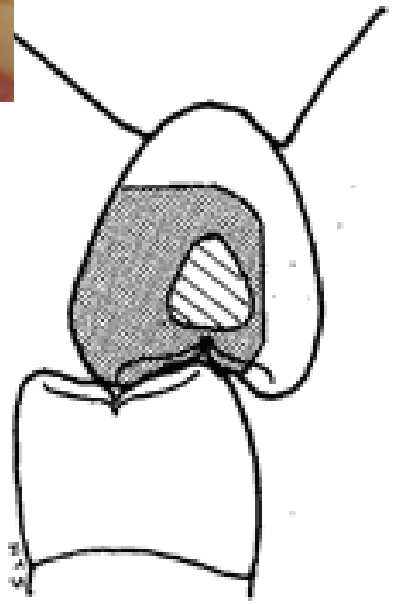

dentroam

# Dişsiz Kret Sınıflandırması

Kret deformiteleri Siebert tarafından üç kategoriye ayrılmıştır

- **Class I.** Normal kron boyu -  BL kret genişliği azalmış
- **Class II.** Normal genişlik, kret yüksekliğinde kayıp.
- **Class III.** Hem kret yüksekliğinde hem de genişliğinde kayıp.

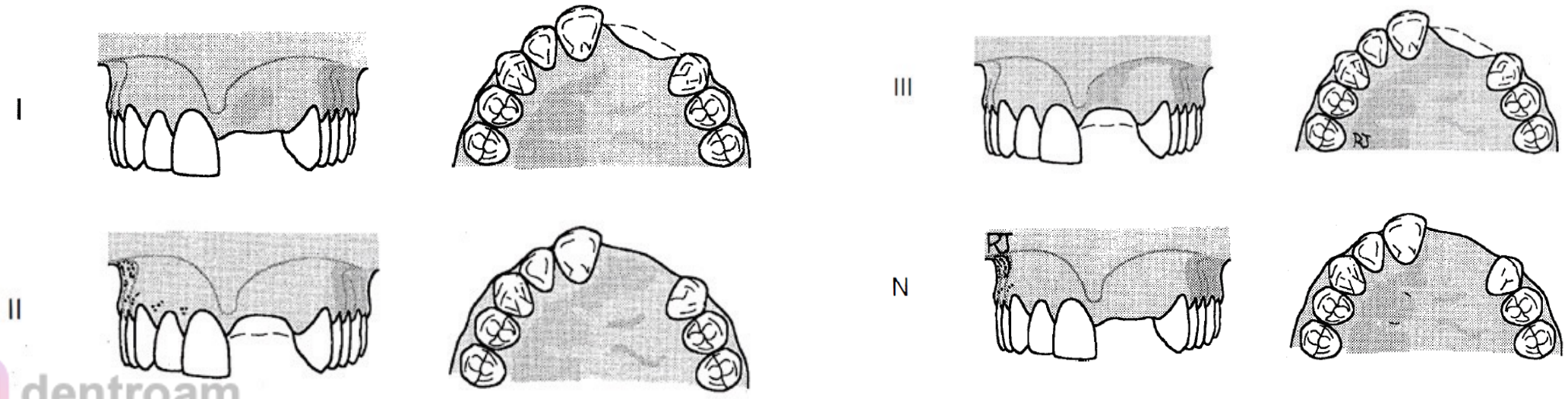


dentroam

# Gövde Modifikasyonu

- Büyük kret defektlerinin restorasyonunda, özellikle ön bölgede kullanılan bir çözüm ‘**Andrews Köprü Sistemi’dir**
- Altındaki kretin eğimine izin veren dikdörtgen bir barla bağlanmış sabit retinerler kullanılmaktadır.

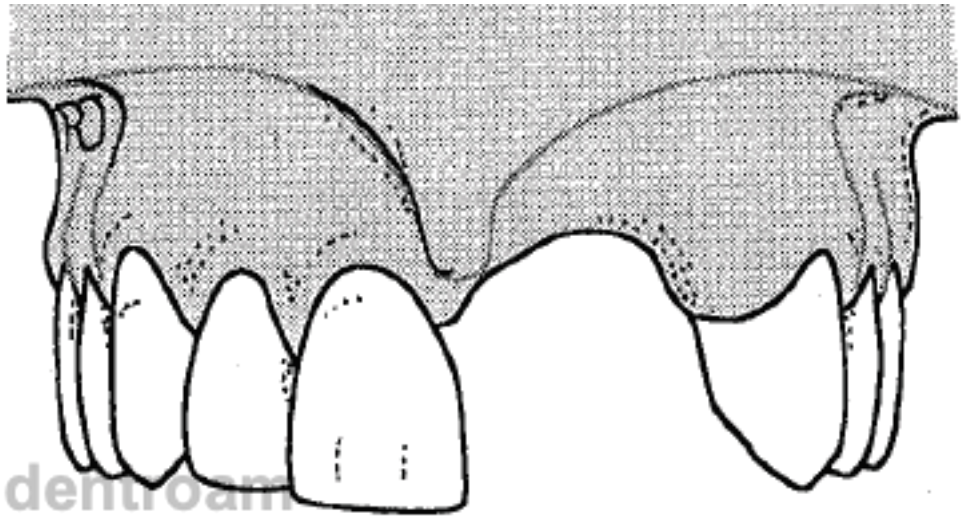

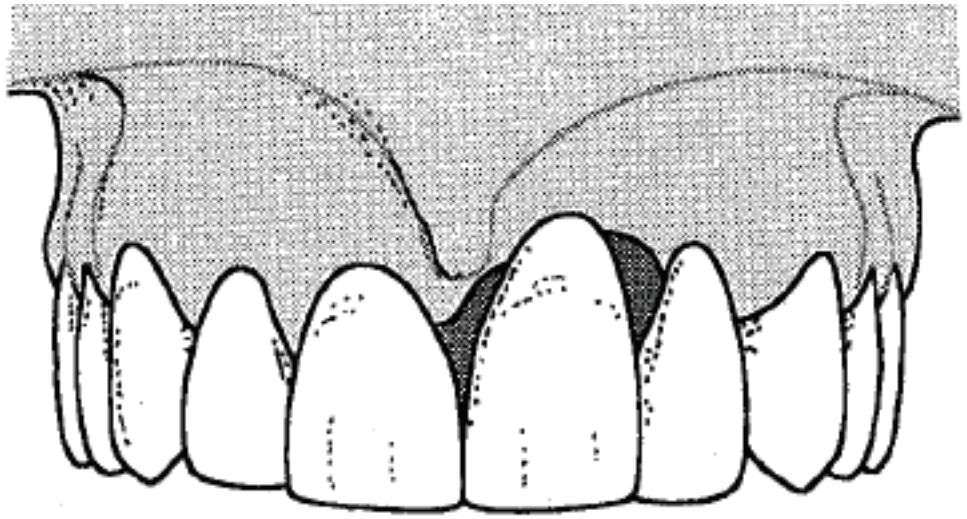

dentroam

# Gövde Modifikasyonu

- Hareketli protez

- Dişeti renginde akrilik rezin üzerine dizilmiş diş dizisi bar üzerine oturur ve bar ile stabilize edilir

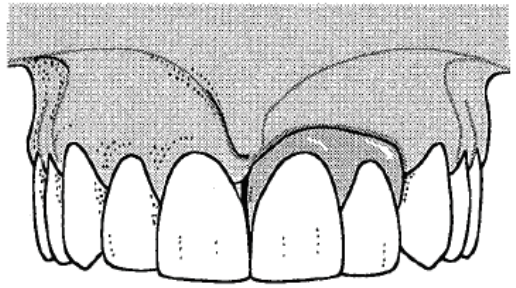

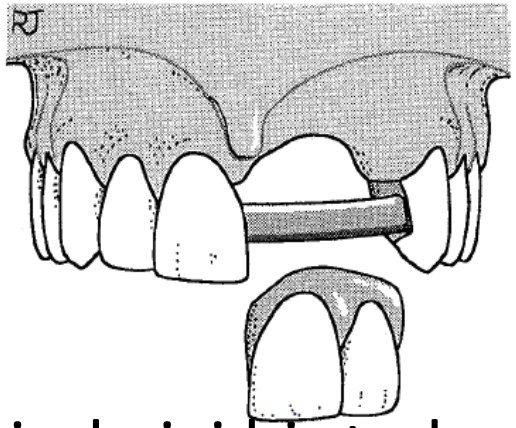

- Bu sistemin temizlenmesi zor
-
- Bu dezavantajlarına rağmen, bazı büyük kret defektlerinde iyi bir tedavi seçeneği olabilir.

dentroam

info.dustime
dentroam
dusprotez@hotmail.com

dr. öğr. üyesi **Ongun ÇELİKKOL**